
Paciente: Lord **Idade:** 15 meses **Sexo:** M
Espécie: Canina **Raça:** Border Collie
Tutor(a): Tarcísio
MV Requisitante: Dra. Nara

RELATÓRIO RADIOGRÁFICO

Região: Pelve

Histórico clínico: não informado.

Suspeita clínica: Análise de displasia

Data da avaliação: 11/06/2021

COMENTÁRIOS:

Incidências ventrodorsal e lateral com foco em pelve estão disponíveis para avaliação.

Acetábulos bem demarcados e acompanhando o contorno das cabeças femorais.

Cabeças femorais esféricas, bem inseridas nos respectivos acetábulos.

Colos com contornos bem demarcados e densidade radiográfica regular.

Espaço articular com delimitação concêntrica.

IMPRESSÃO DIAGNÓSTICA:

Não foram observados sinais radiográficos indicativo de doença aritruclar secundária a displasia coxofemoral na imagem em estudo (GRAU A).

OBS: Sugere-se complementação para avaliação coxofemoral com métodos precoces de diagnóstico de displasia coxofemoral (como PennHip) e/ou controle radiográfico após o paciente completar 24 meses de idade.

Exame realizado sob sedação.

Este parecer não substitui o Laudo Oficial emitido pelo Colégio Brasileiro de Radiologia Veterinária ou de outro órgão certificador.

Imagens enviadas para avaliação por telerradiologia

Este exame radiográfico não possui valor diagnóstico absoluto. As informações fornecidas devem ser confrontadas com dados clínicos, laboratoriais e com outros exames de imagem anteriores e/ou subsequentes. Somente o Médico Veterinário responsável pelo paciente é capaz de interpretar o conjunto de todas as informações.


Dra. Alice Barros Santos
MV especializada em diagnóstico
por imagem - CRMV-MG 15387



PetDigital

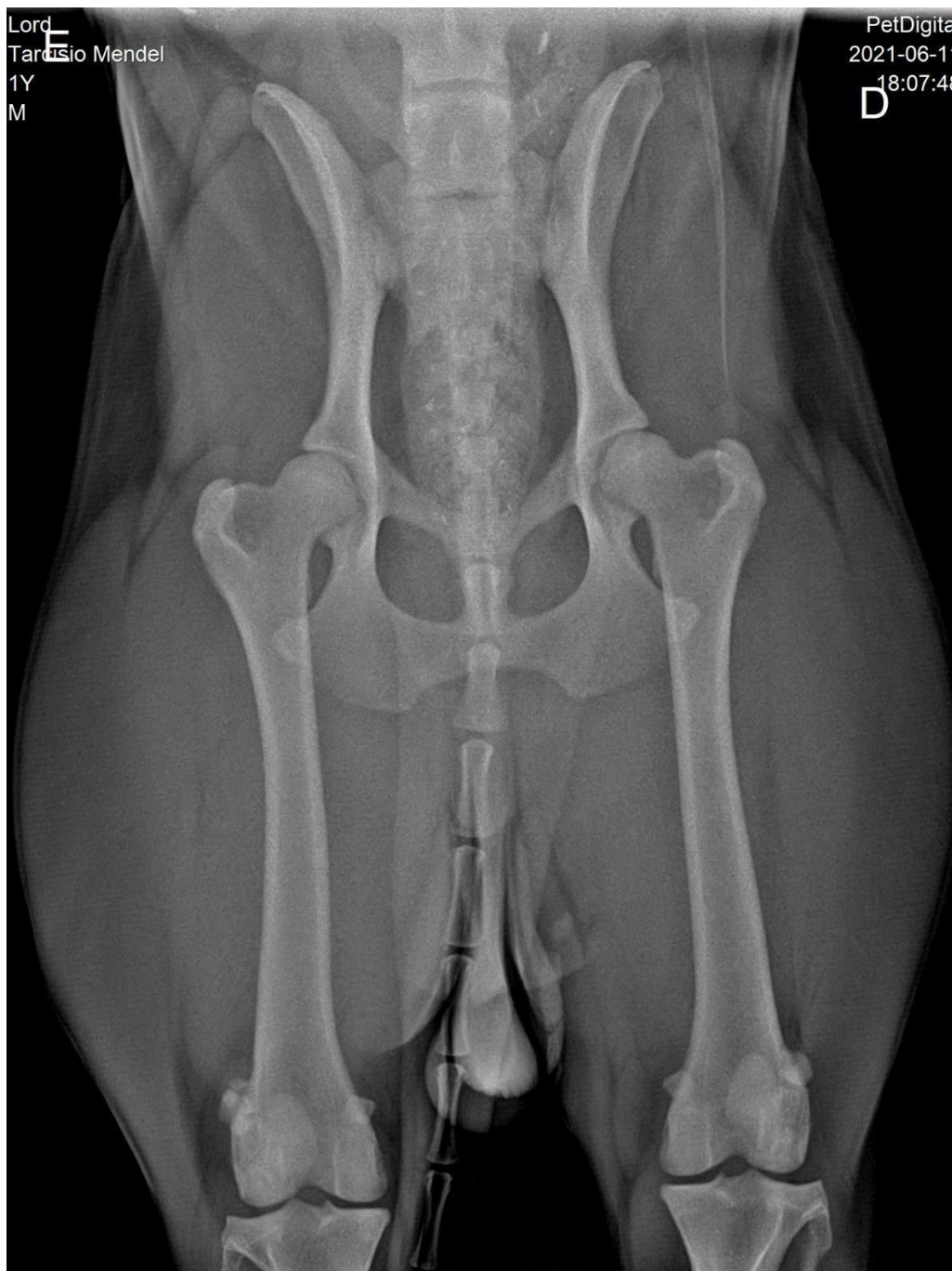
**CENTRO DE DIAGNÓSTICO
VETERINÁRIO**

(22) 3823-8263

www.cdv.net.br



LABVet



O exame radiográfico não possui valor diagnóstico absoluto. As informações fornecidas devem ser confrontadas com dados clínicos, laboratoriais e com outros exames de imagem anteriores e/ou subsequentes. Somente o Médico Veterinário responsável pelo paciente é capaz de interpretar o conjunto de todas as informações.



PetDigital

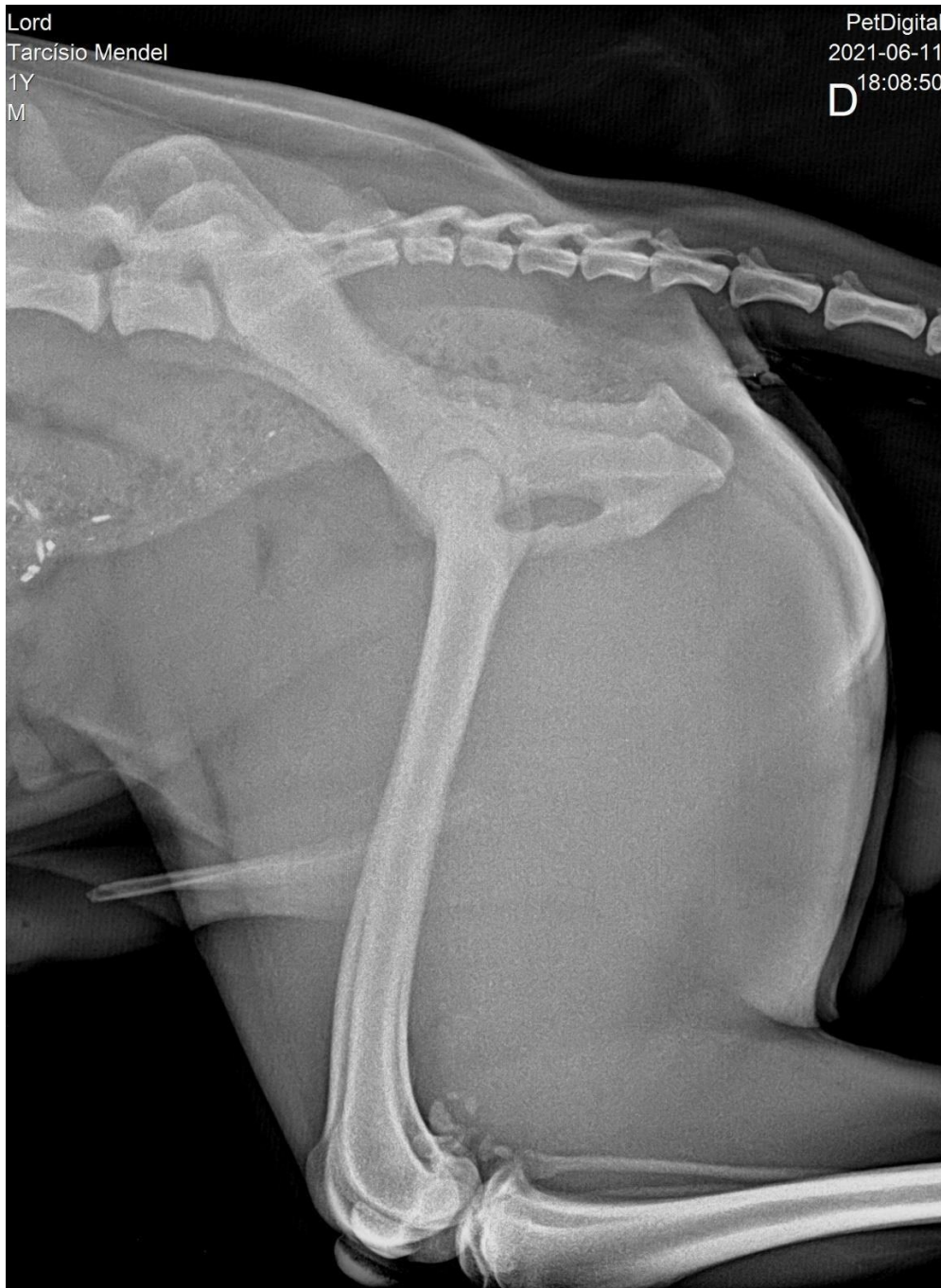**CENTRO DE DIAGNÓSTICO
VETERINÁRIO**

(22) 3823-8263

www.cdv.net.br



LABVet



O exame radiográfico não possui valor diagnóstico absoluto. As informações fornecidas devem ser confrontadas com dados clínicos, laboratoriais e com outros exames de imagem anteriores e/ou subsequentes. Somente o Médico Veterinário responsável pelo paciente é capaz de interpretar o conjunto de todas as informações.



PetDigital

**CENTRO DE DIAGNÓSTICO
VETERINÁRIO**

(22) 3823-8263

www.cdv.net.br



LABVet