



**Paciente:** Yara

**ID:**

**Espécie:** Canina

**Raça:** Border Collie

**Sexo:** Fêmea

**Idade:** 27/09/2019

**Tutor(a):** Tarcísio Mendel

**MV Requisitante:** Dra. Nara

## RELATÓRIO RADIOGRÁFICO

- **Histórico clínico:** Exame para registro
- **Região de interesse:** Membros Torácicos e Pelve
- **Incidências:** VD / LLD / ML / CrCd

### ACHADOS RADIOGRÁFICOS

#### **MEMBROS TORÁCICOS - Cotovelos:**

Boa congruência articular dos cotovelos, sem sinais de degrau radioulnar.

Não se observam sinais de lesões primárias, esclerose ou osteófitos/entesófitos nos cotovelos.

Demais estruturas ósseas avaliadas inalteradas.

#### **PELVE:**

Sem sinais de vértebra de transição no segmento lombossacro da coluna vertebral.

Ossos da pelve preservados.

Ângulos de Norberg medindo aproximadamente 110 graus bilateral.

Boa congruência articular das coxofemorais.

Bordas acetabulares dorsais encobrendo cerca de 50% das cabeças femorais.


Boa conformação das cabeças femorais.

Bordas acetabulares craniodorsais livres de esclerose ou osteófitos.

Patelas em topografia normal.

Demais estruturas ósseas avaliadas inalteradas.

*O exame radiográfico não possui valor diagnóstico absoluto. As informações fornecidas devem ser confrontadas com dados clínicos, laboratoriais e com outros exames de imagem anteriores e/ou subseqüentes. Somente o Médico Veterinário responsável pelo paciente é capaz de interpretar o conjunto de todas as informações.*

  
Dra. Priscilla Ferreira Cerceau  
Médica Veterinária CRMV-RJ 10.708  
Radiologia -CVI



**PetDigital**

**CENTRO DE DIAGNÓSTICO  
VETERINÁRIO**

(22) 3823-8263

www.cdv.net.br



**LABVet**

**Impressão diagnóstica:**

Articulações dos cotovelos sem sinais de displasia (Grau 0).

Articulações coxofemorais sem sinais de displasia (Grau A).

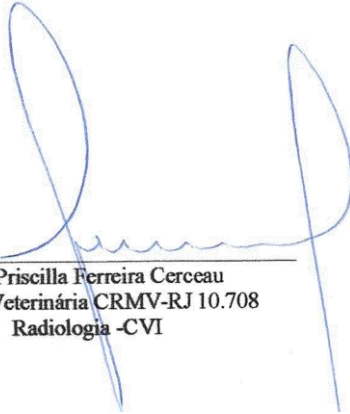
**Outras observações:**

Exame radiográfico realizado com paciente sob sedação.

**Itaperuna, 28 de agosto de 2021.**



*O exame radiográfico não possui valor diagnóstico absoluto. As informações fornecidas devem ser confrontadas com dados clínicos, laboratoriais e com outros exames de imagem anteriores e/ou subseqüentes. Somente o Médico Veterinário responsável pelo paciente é capaz de interpretar o conjunto de todas as informações.*

  
Dra. Priscilla Ferreira Cerceau  
Médica Veterinária CRMV-RJ 10.708  
Radiologia -CVI



**PetDigital**

**CENTRO DE DIAGNÓSTICO  
VETERINÁRIO**

(22) 3823-8263

[www.cdv.net.br](http://www.cdv.net.br)



**LABVet**

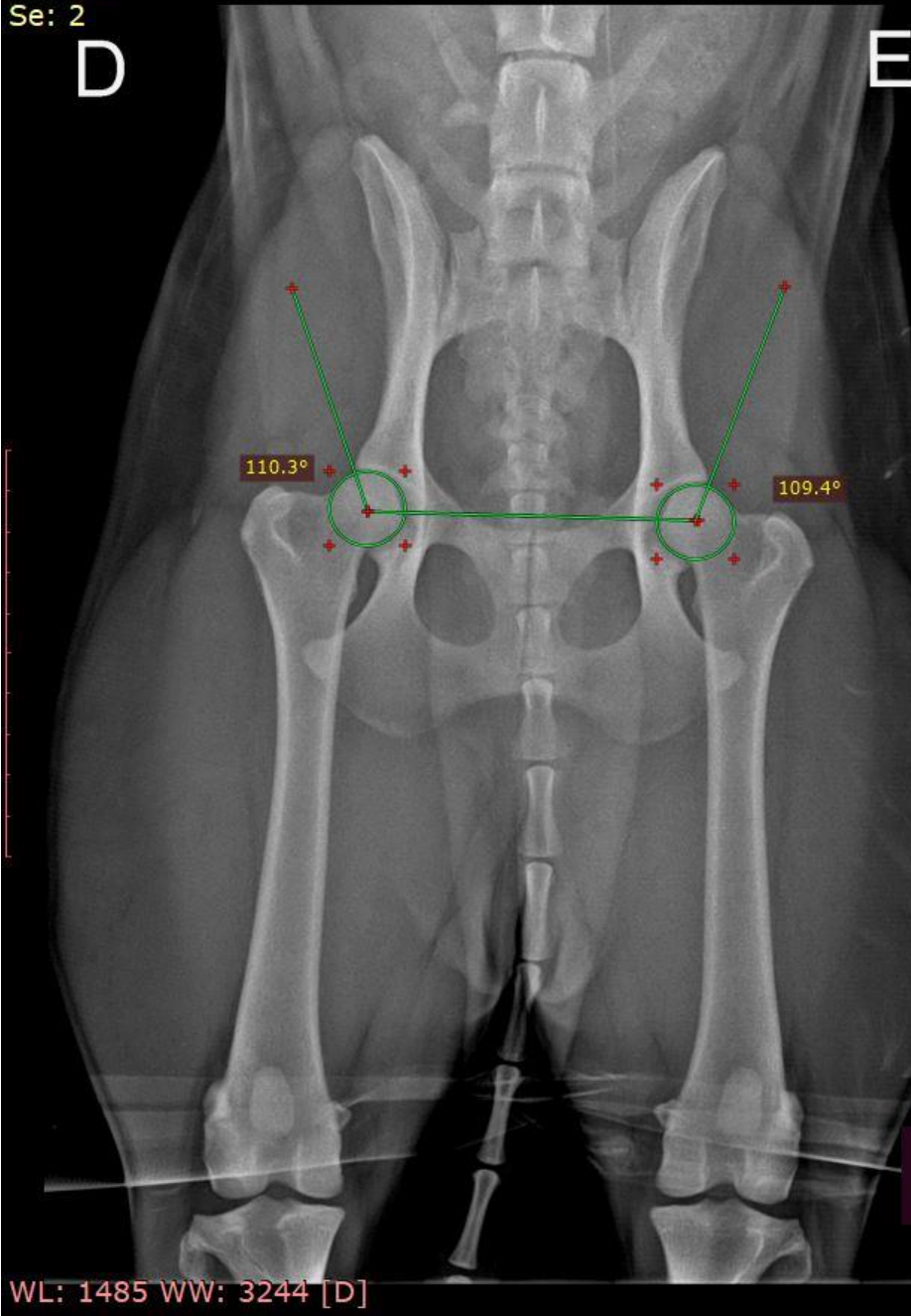
Yara (1y) - 2021-08-27 18:47:27

Im: 1/1

Se: 2


D

E



WL: 1485 WW: 3244 [D]

*O exame radiográfico não possui valor diagnóstico absoluto. As informações fornecidas devem ser confrontadas com dados clínicos, laboratoriais e com outros exames de imagem anteriores e/ou subseqüentes. Somente o Médico Veterinário responsável pelo paciente é capaz de interpretar o conjunto de todas as informações.*

  
Dra. Priscilla Ferreira Cerceau  
Médica Veterinária CRMV-RJ 10.708  
Radiologia -CVI



PetDigital

**CENTRO DE DIAGNÓSTICO  
VETERINÁRIO**

(22) 3823-8263

[www.cdv.net.br](http://www.cdv.net.br)

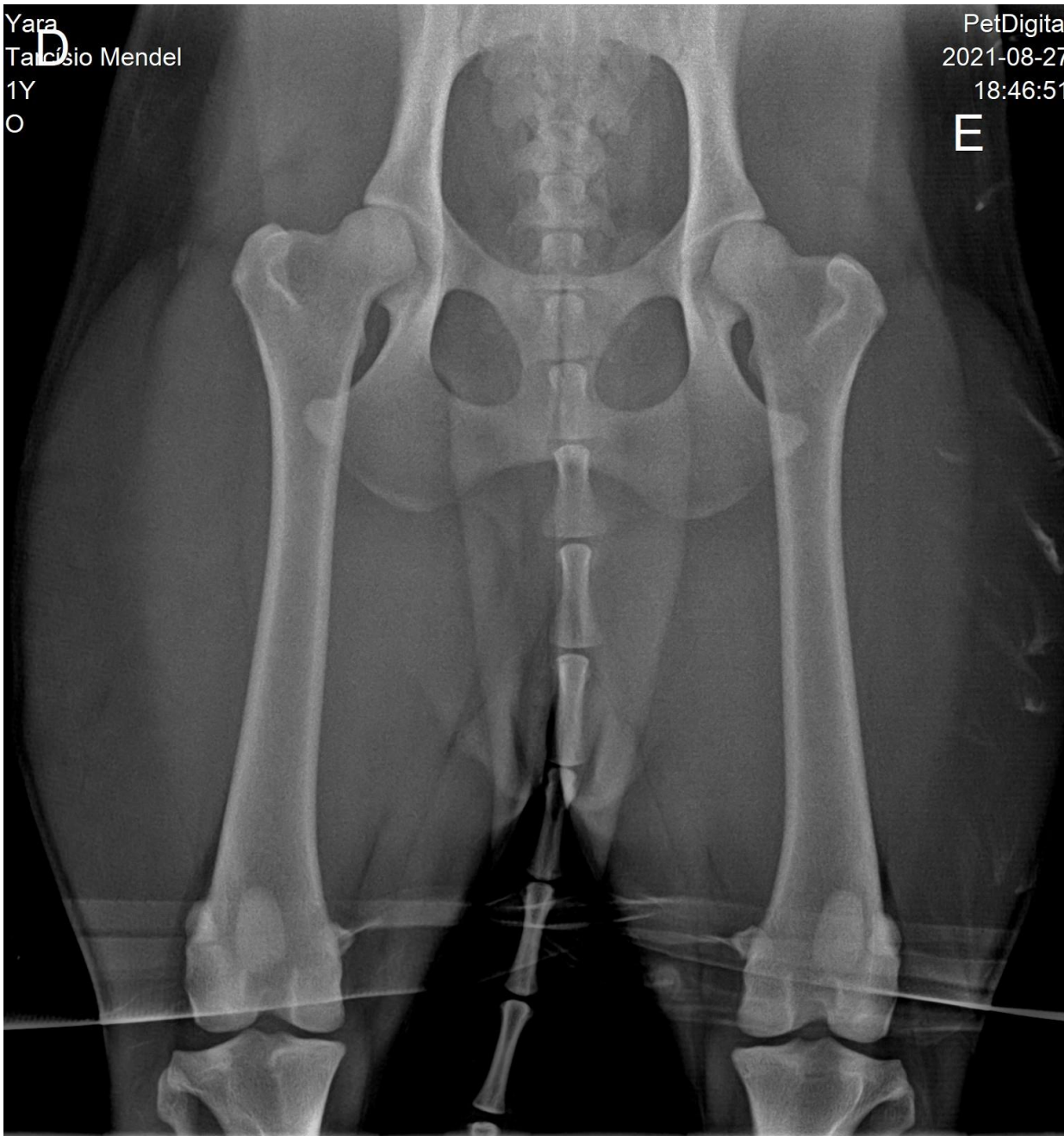


LABVet




Yara  
D  
Tarcísio Mendel  
1Y  
O

PetDigital  
2021-08-27  
18:46:51  
E



*O exame radiográfico não possui valor diagnóstico absoluto. As informações fornecidas devem ser confrontadas com dados clínicos, laboratoriais e com outros exames de imagem anteriores e/ou subseqüentes. Somente o Médico Veterinário responsável pelo paciente é capaz de interpretar o conjunto de todas as informações.*

  
Dra. Priscilla Ferreira Cerceau  
Médica Veterinária CRMV-RJ 10.708  
Radiologia -CVI



PetDigital

**CENTRO DE DIAGNÓSTICO  
VETERINÁRIO**

(22) 3823-8263

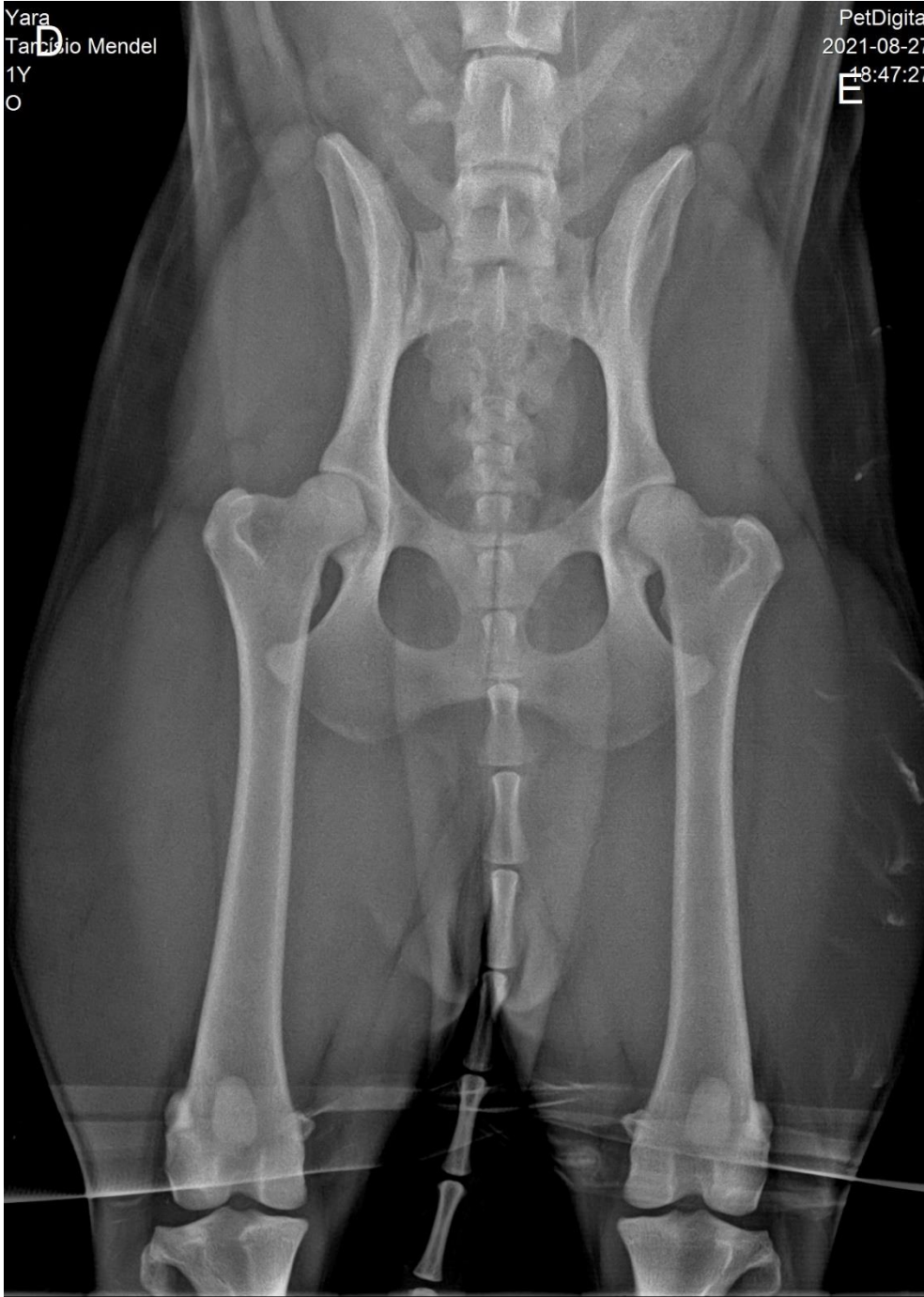
[www.cdv.net.br](http://www.cdv.net.br)




LABVet

Yara  
Tambório Mendel  
1Y  
O

PetDigital  
2021-08-27  
18:47:27  
E



*O exame radiográfico não possui valor diagnóstico absoluto. As informações fornecidas devem ser confrontadas com dados clínicos, laboratoriais e com outros exames de imagem anteriores e/ou subsequentes. Somente o Médico Veterinário responsável pelo paciente é capaz de interpretar o conjunto de todas as informações.*

  
Dra. Priscilla Ferreira Cerceau  
Médica Veterinária CRMV-RJ 10.708  
Radiologia -CVI



PetDigital

**CENTRO DE DIAGNÓSTICO  
VETERINÁRIO**

(22) 3823-8263

[www.cdv.net.br](http://www.cdv.net.br)

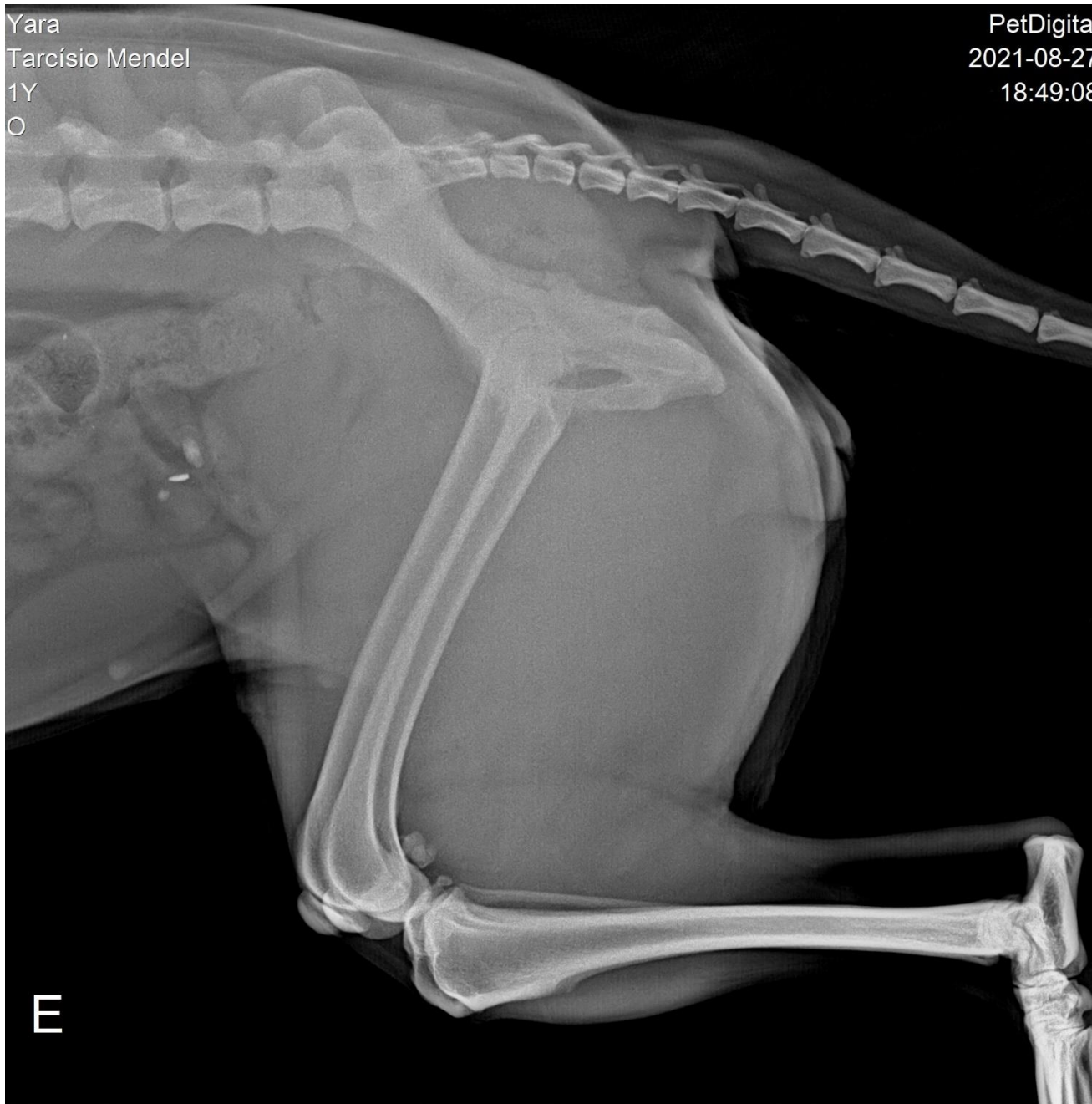


LABVet




Yara  
Tarcísio Mendel  
1Y  
O

PetDigital  
2021-08-27  
18:49:08



*O exame radiográfico não possui valor diagnóstico absoluto. As informações fornecidas devem ser confrontadas com dados clínicos, laboratoriais e com outros exames de imagem anteriores e/ou subseqüentes. Somente o Médico Veterinário responsável pelo paciente é capaz de interpretar o conjunto de todas as informações.*

  
Dra. Priscilla Ferreira Cerceau  
Médica Veterinária CRMV-RJ 10.708  
Radiologia -CVI



PetDigital

**CENTRO DE DIAGNÓSTICO  
VETERINÁRIO**

(22) 3823-8263

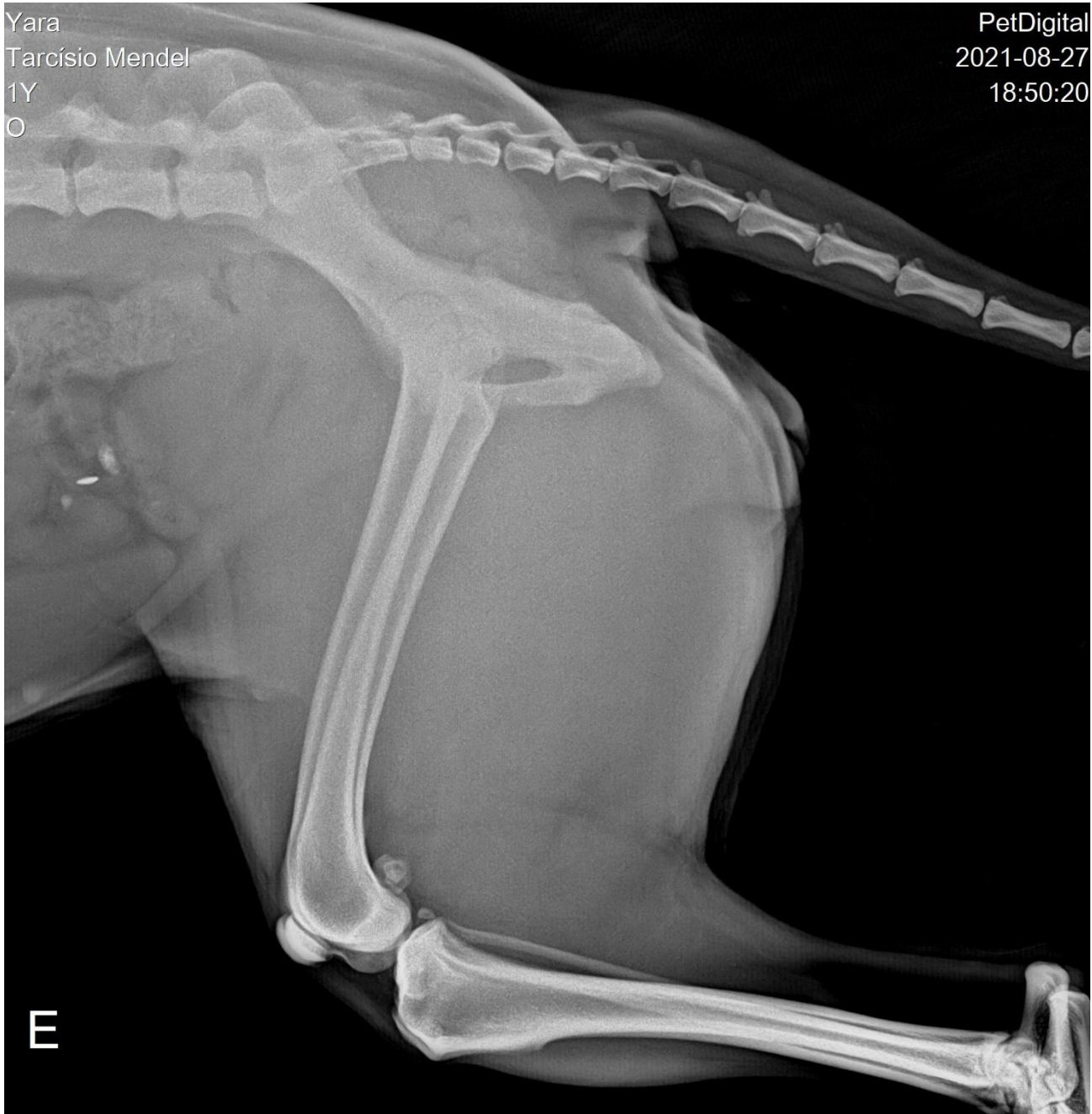
[www.cdv.net.br](http://www.cdv.net.br)




LABVet

Yara  
Tarcísio Mendel  
1Y  
O

PetDigital  
2021-08-27  
18:50:20



*O exame radiográfico não possui valor diagnóstico absoluto. As informações fornecidas devem ser confrontadas com dados clínicos, laboratoriais e com outros exames de imagem anteriores e/ou subsequentes. Somente o Médico Veterinário responsável pelo paciente é capaz de interpretar o conjunto de todas as informações.*



Dra. Priscilla Ferreira Cerceau  
Médica Veterinária CRMV-RJ 10.708  
Radiologia -CVI



PetDigital

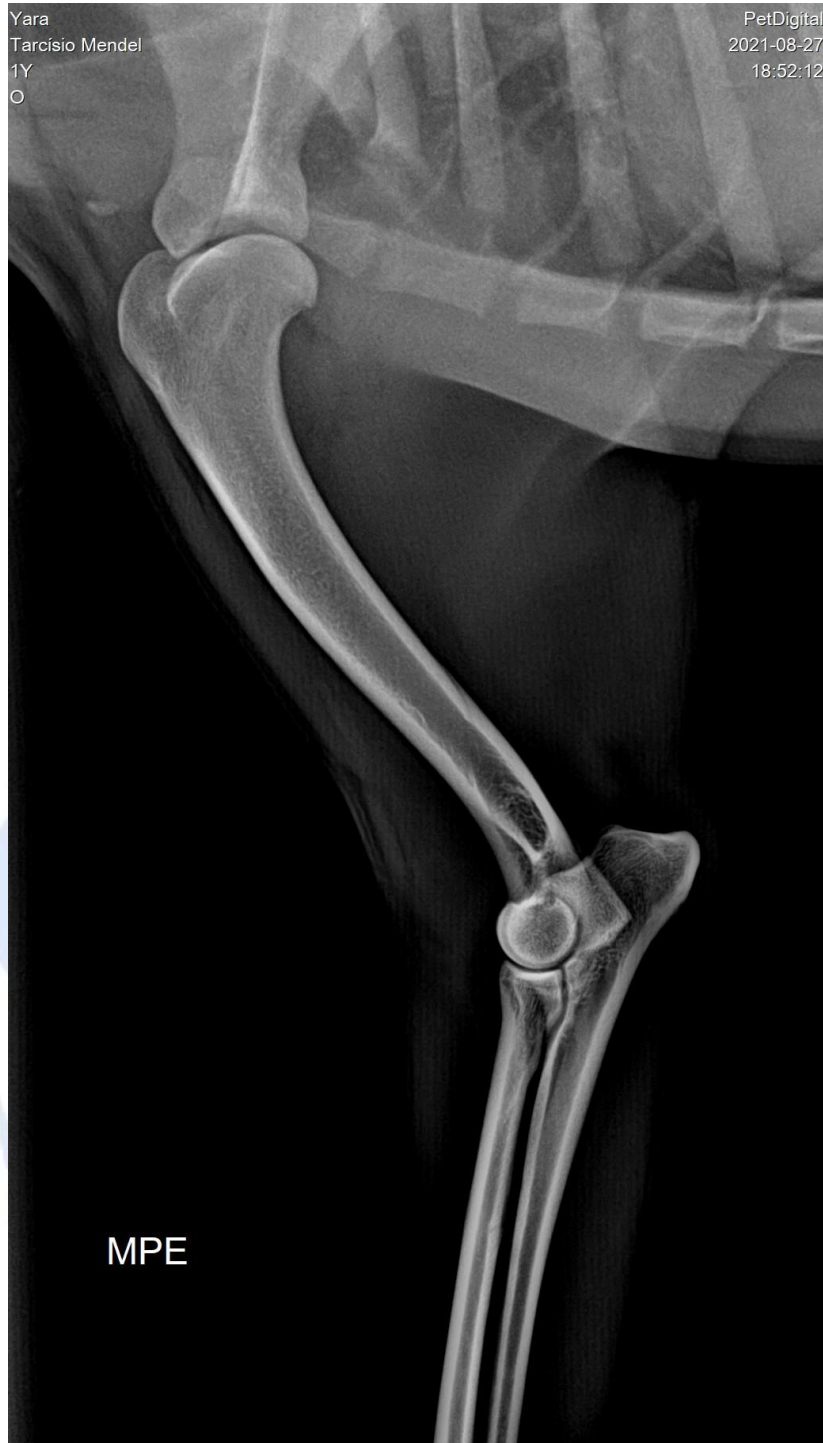**CENTRO DE DIAGNÓSTICO  
VETERINÁRIO**

(22) 3823-8263

[www.cdv.net.br](http://www.cdv.net.br)



LABVet



*O exame radiográfico não possui valor diagnóstico absoluto. As informações fornecidas devem ser confrontadas com dados clínicos, laboratoriais e com outros exames de imagem anteriores e/ou subseqüentes. Somente o Médico Veterinário responsável pelo paciente é capaz de interpretar o conjunto de todas as informações.*

Dra. Priscilla Ferreira Cerceau  
Médica Veterinária CRMV-RJ 10.708  
Radiologia -CVI



PetDigital

**CENTRO DE DIAGNÓSTICO  
VETERINÁRIO**

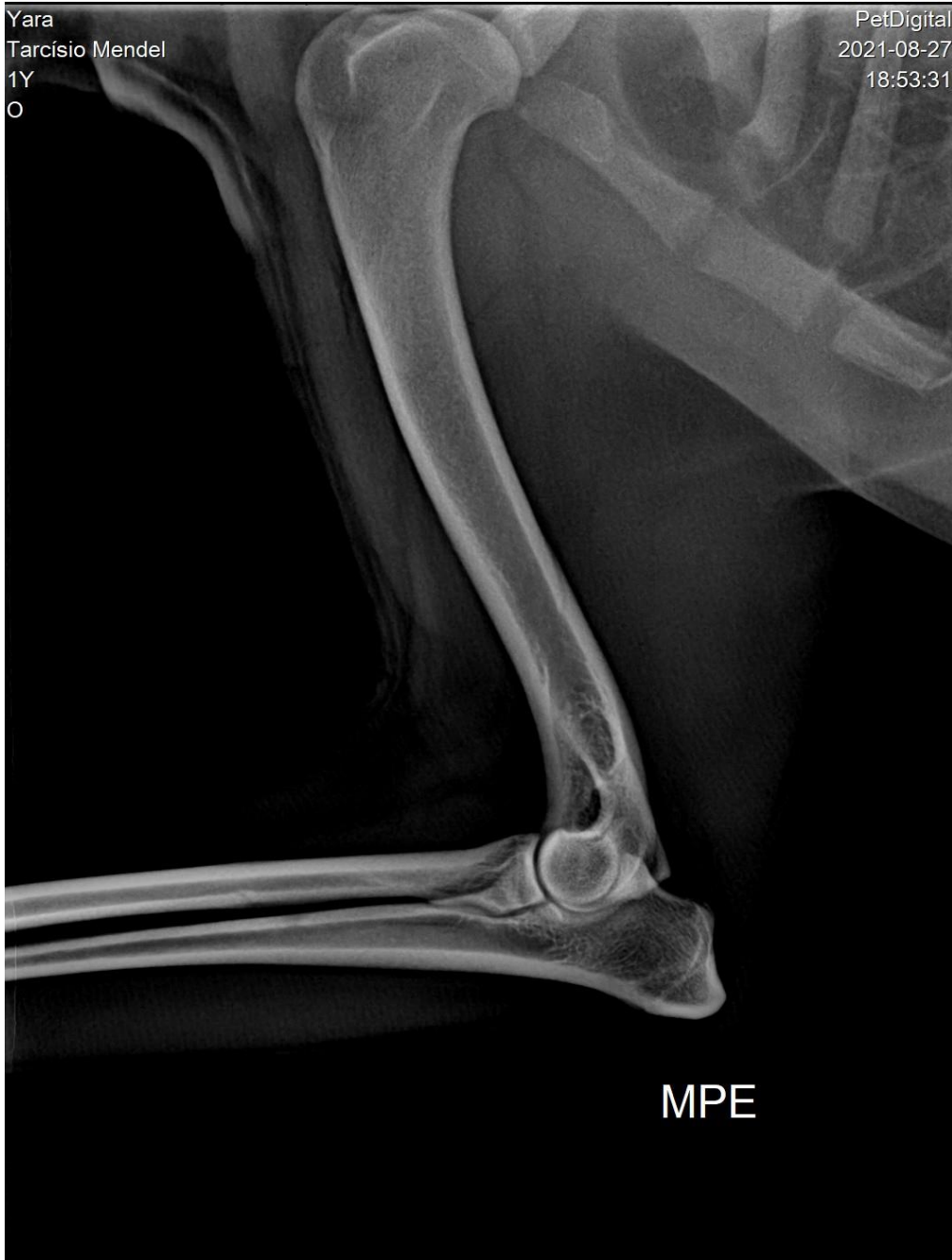(22) 3823-8263

[www.cdv.net.br](http://www.cdv.net.br)




LABVet





*O exame radiográfico não possui valor diagnóstico absoluto. As informações fornecidas devem ser confrontadas com dados clínicos, laboratoriais e com outros exames de imagem anteriores e/ou subseqüentes. Somente o Médico Veterinário responsável pelo paciente é capaz de interpretar o conjunto de todas as informações.*



Dra. Priscilla Ferreira Cerceau  
Médica Veterinária CRMV-RJ 10.708  
Radiologia -CVI



PetDigital

**CENTRO DE DIAGNÓSTICO  
VETERINÁRIO**

(22) 3823-8263

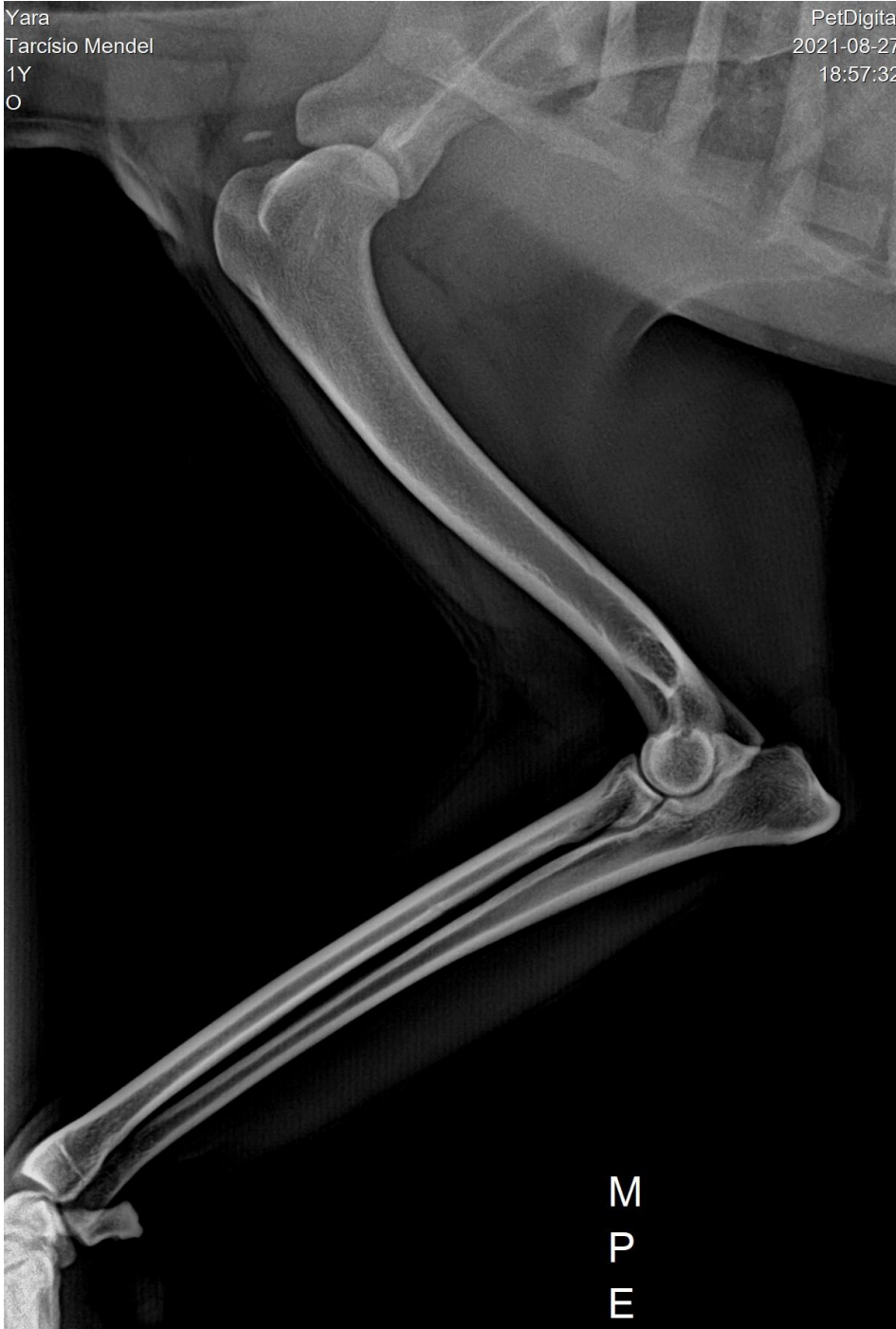[www.cdv.net.br](http://www.cdv.net.br)




LABVet

Yara  
Tarcísio Mendel  
1Y  
O

PetDigital  
2021-08-27  
18:57:32



*O exame radiográfico não possui valor diagnóstico absoluto. As informações fornecidas devem ser confrontadas com dados clínicos, laboratoriais e com outros exames de imagem anteriores e/ou subsequentes. Somente o Médico Veterinário responsável pelo paciente é capaz de interpretar o conjunto de todas as informações.*

  
Dra. Priscilla Ferreira Cerceau  
Médica Veterinária CRMV-RJ 10.708  
Radiologia -CVI



PetDigital

**CENTRO DE DIAGNÓSTICO  
VETERINÁRIO**

(22) 3823-8263

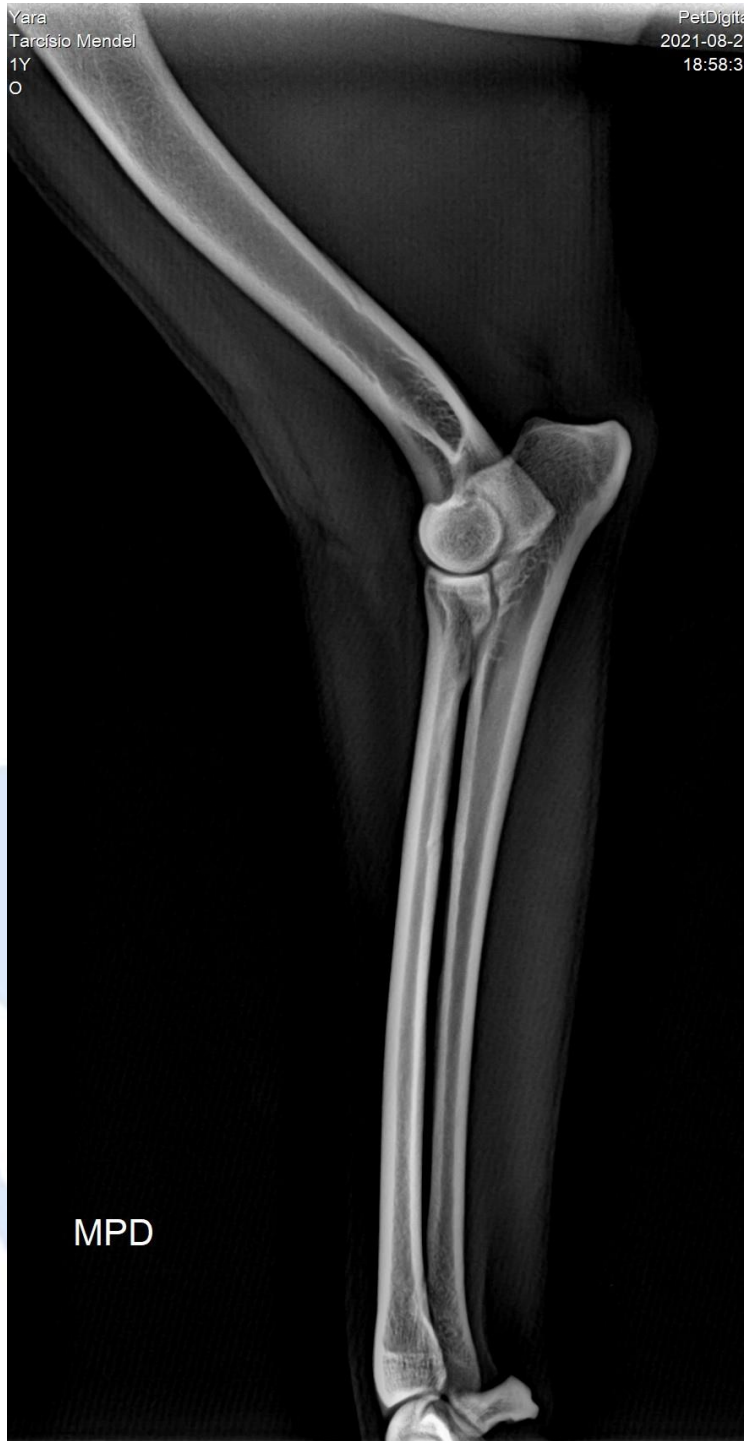[www.cdv.net.br](http://www.cdv.net.br)




LABVet

Yara  
Tarcisio Mendel  
1Y  
O

PetDigital  
2021-08-27  
18:58:39



*O exame radiográfico não possui valor diagnóstico absoluto. As informações fornecidas devem ser confrontadas com dados clínicos, laboratoriais e com outros exames de imagem anteriores e/ou subsequentes. Somente o Médico Veterinário responsável pelo paciente é capaz de interpretar o conjunto de todas as informações.*

  
Dra. Priscilla Ferreira Cerceau  
Médica Veterinária CRMV-RJ 10.708  
Radiologia -CVI



PetDigital

**CENTRO DE DIAGNÓSTICO  
VETERINÁRIO**

(22) 3823-8263

[www.cdv.net.br](http://www.cdv.net.br)

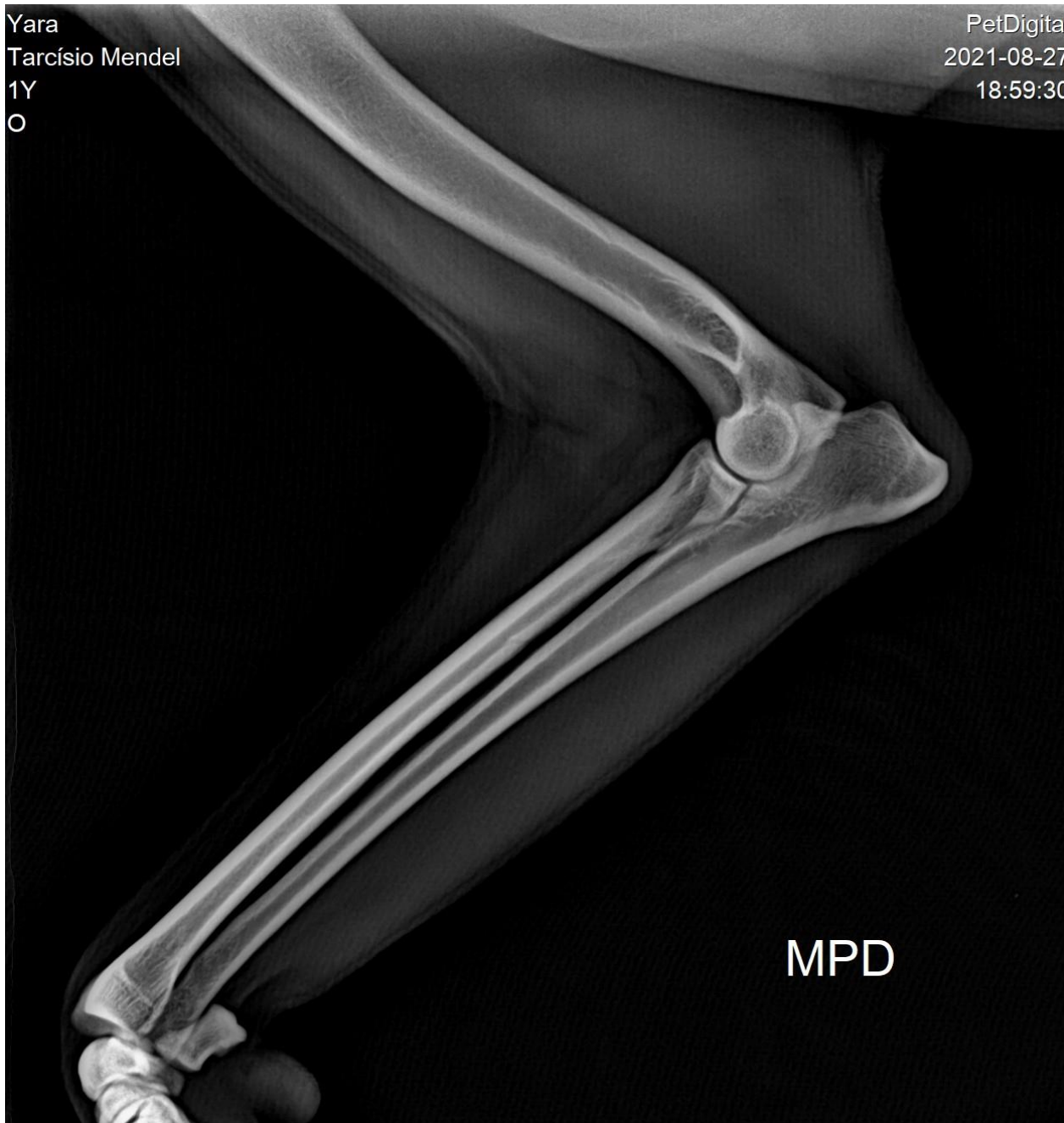

LABVet




Yara  
Tarcísio Mendel  
1Y  
O

PetDigital  
2021-08-27  
18:59:30



MPD

*O exame radiográfico não possui valor diagnóstico absoluto. As informações fornecidas devem ser confrontadas com dados clínicos, laboratoriais e com outros exames de imagem anteriores e/ou subsequentes. Somente o Médico Veterinário responsável pelo paciente é capaz de interpretar o conjunto de todas as informações.*

  
Dra. Priscilla Ferreira Cerceau  
Médica Veterinária CRMV-RJ 10.708  
Radiologia -CVI



PetDigital

**CENTRO DE DIAGNÓSTICO  
VETERINÁRIO**

(22) 3823-8263

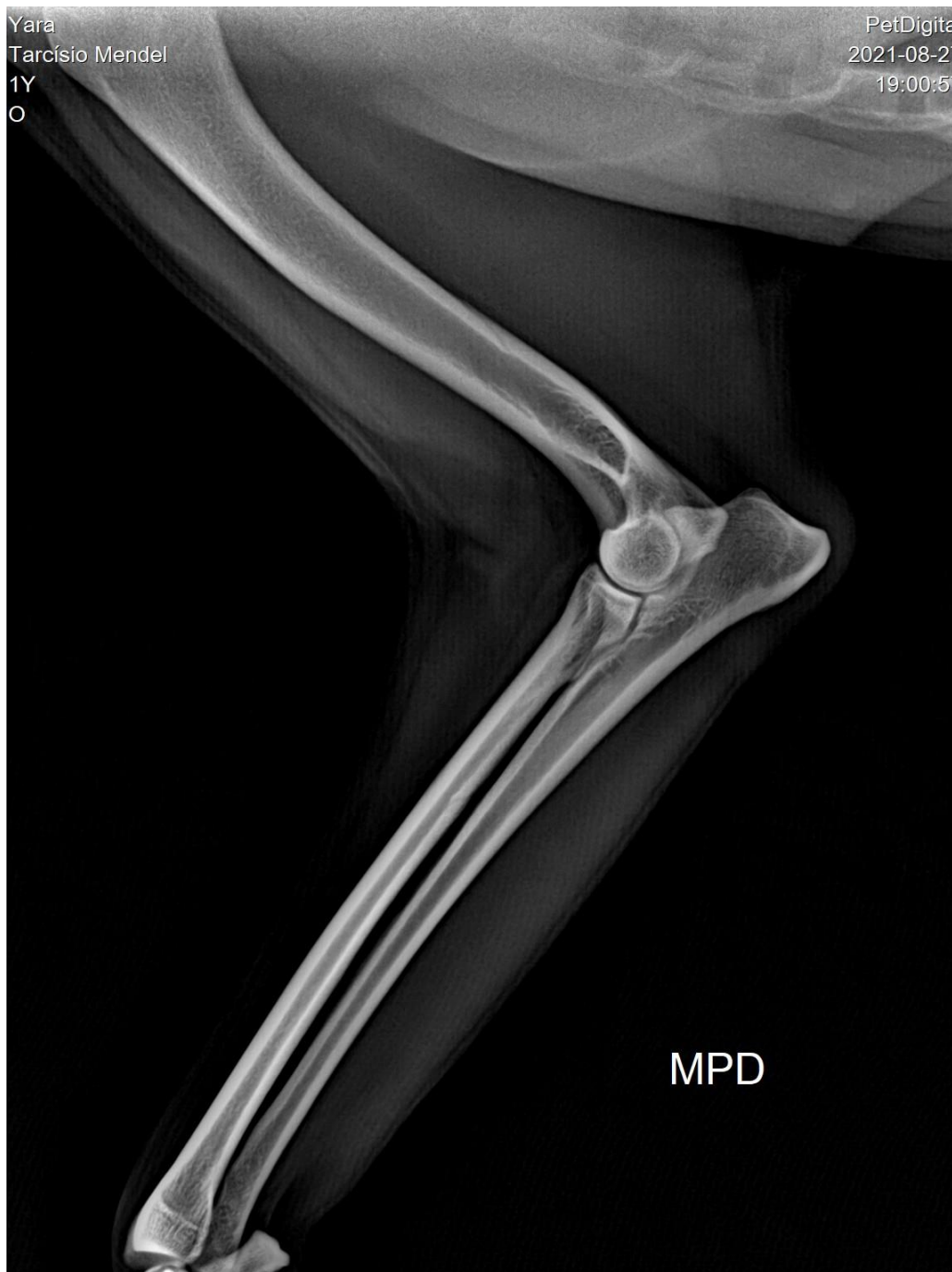[www.cdv.net.br](http://www.cdv.net.br)




LABVet

Yara  
Tarcísio Mendel  
1Y  
O

PetDigital  
2021-08-27  
19:00:57



*O exame radiográfico não possui valor diagnóstico absoluto. As informações fornecidas devem ser confrontadas com dados clínicos, laboratoriais e com outros exames de imagem anteriores e/ou subseqüentes. Somente o Médico Veterinário responsável pelo paciente é capaz de interpretar o conjunto de todas as informações.*

  
Dra. Priscilla Ferreira Cerceau  
Médica Veterinária CRMV-RJ 10.708  
Radiologia -CVI



PetDigital

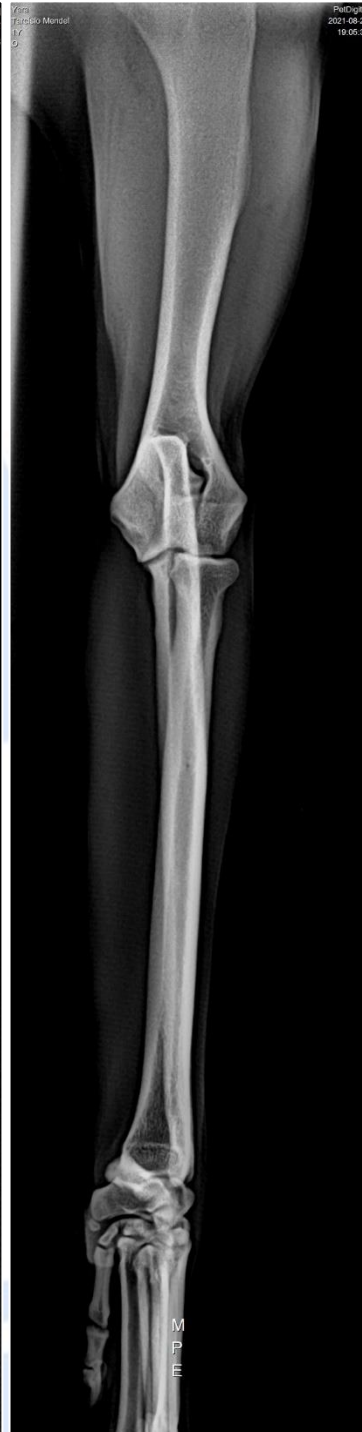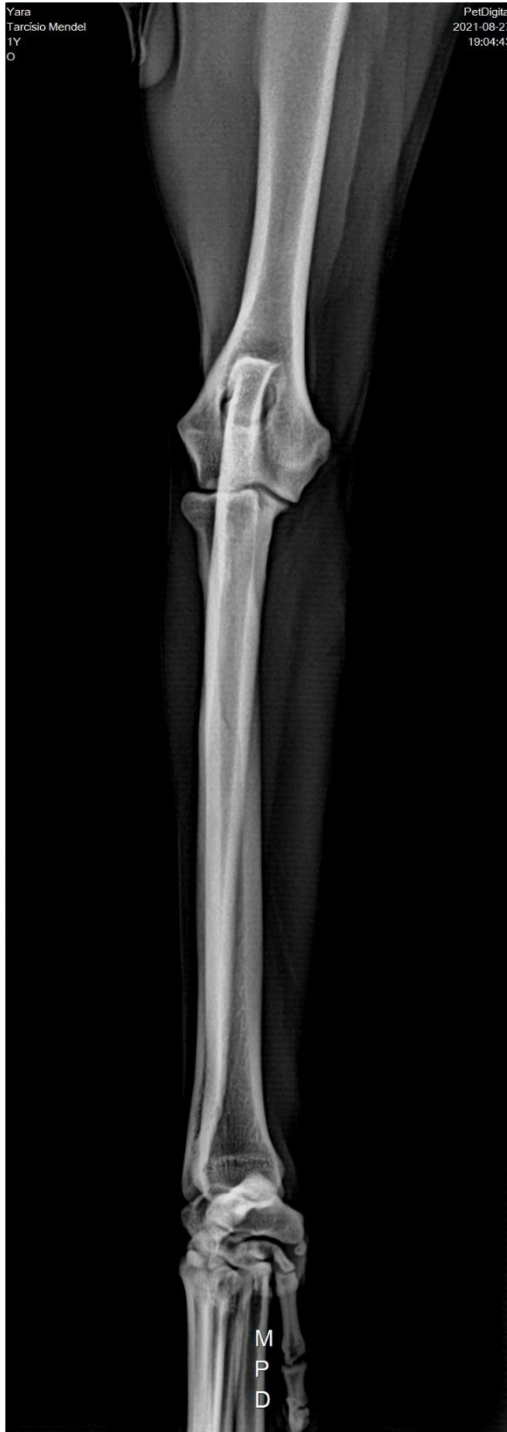**CENTRO DE DIAGNÓSTICO  
VETERINÁRIO**

(22) 3823-8263


[www.cdv.net.br](http://www.cdv.net.br)



LABVet



*O exame radiográfico não possui valor diagnóstico absoluto. As informações fornecidas devem ser confrontadas com dados clínicos, laboratoriais e com outros exames de imagem anteriores e/ou subseqüentes. Somente o Médico Veterinário responsável pelo paciente é capaz de interpretar o conjunto de todas as informações.*

  
Dra. Priscilla Ferreira Cerceau  
Médica Veterinária CRMV-RJ 10.708  
Radiologia -CVI



PetDigital

**CENTRO DE DIAGNÓSTICO  
VETERINÁRIO**

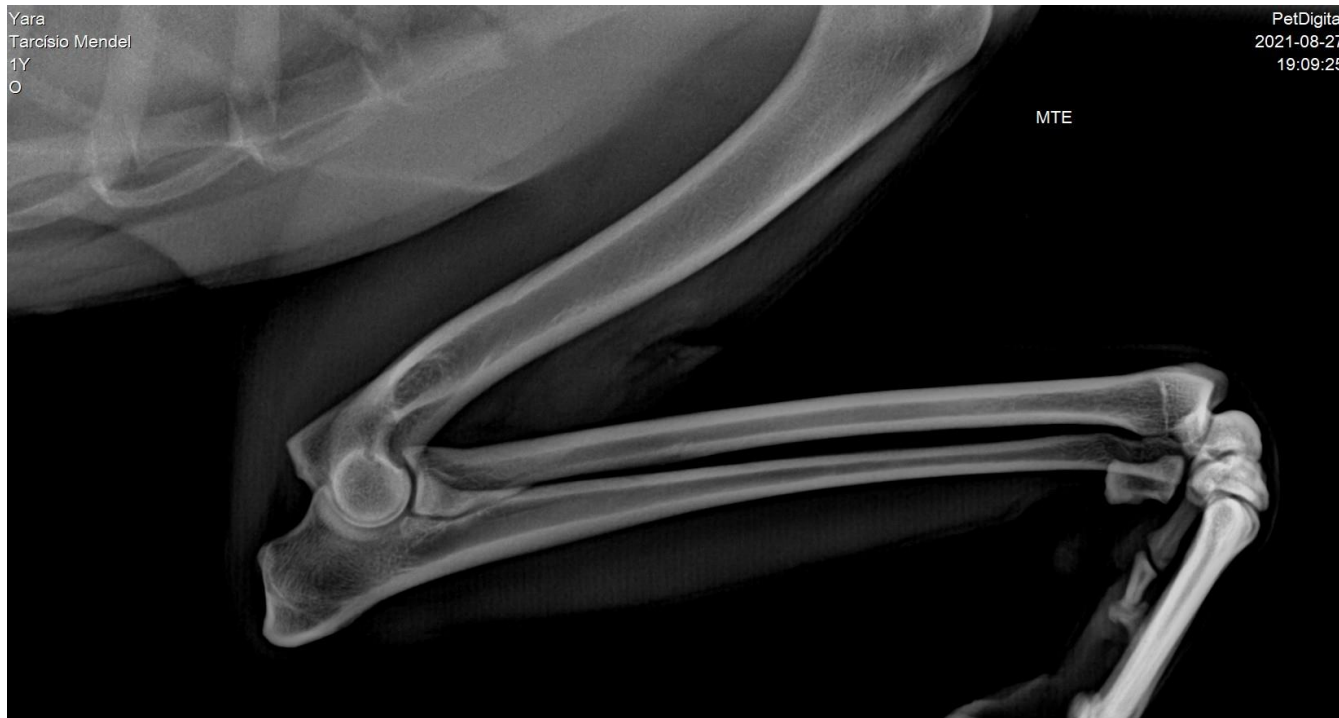
(22) 3823-8263

[www.cdv.net.br](http://www.cdv.net.br)




LABVet





*O exame radiográfico não possui valor diagnóstico absoluto. As informações fornecidas devem ser confrontadas com dados clínicos, laboratoriais e com outros exames de imagem anteriores e/ou subsequentes. Somente o Médico Veterinário responsável pelo paciente é capaz de interpretar o conjunto de todas as informações.*

  
Dra. Priscilla Ferreira Cerceau  
Médica Veterinária CRMV-RJ 10.708  
Radiologia -CVI



PetDigital

**CENTRO DE DIAGNÓSTICO  
VETERINÁRIO**

(22) 3823-8263

[www.cdv.net.br](http://www.cdv.net.br)



LABVet