

Paciente: Lis Herz Del Welt BC **ID:** 900219001054435
Anahi

Espécie: Canino **Raça:** Border Collie

Sexo: Fêmea **Idade:** 2 anos

Tutor(a): Tarcísio Mendel de Almeida

MV Requisitante: Dr. Edgard Granado

RELATÓRIO RADIOGRÁFICO

- **Histórico clínico:** Controle de displasia
- **Região de interesse:** Pelve e Membros Torácicos
- **Incidências:** CrCd / ML / ML Flex / VD / LLD

ACHADOS RADIOGRÁFICOS

ARTICULAÇÕES UMERORRADIOULNARES:

Articulações umerorradiolunares congruentes.

Processo ancôneo das ulnas fusionado.

Sem sinais de alterações radiográficas no processo coronóide medial das ulnas.

Osso subcondral da troclea dos úmeros com superfície lisa, livre de esclerose ou lesões erosivas.

Sem sinais de doença articular degenerativa ou entesopatia nos cotovelos.

Nada mais digno de nota na região avaliada.

ARTICULAÇÕES COXOFEMORAIS:

Sem sinais de vértebra de transição no segmento lombossacro da coluna.

Ângulo de Norberg mediu aproximadamente 110 graus a direita e 103 graus a esquerda.

Articulações coxofemorais congruentes.

Bordas acetabulares dorsais encobrendo 50% das cabeças femorais.

Bordas acetabulares craniodorsais livres de esclerose ou osteófitos.

Adequada conformação das cabeças e colos femorais.

Patelas em topografia anatômica.

Nada mais digno de nota na região avaliada.

O exame radiográfico não possui valor diagnóstico absoluto. As informações fornecidas devem ser confrontadas com dados clínicos, laboratoriais e com outros exames de imagem anteriores e/ou subseqüentes. Somente o Médico Veterinário responsável pelo paciente é capaz de interpretar o conjunto de todas as informações.



MV Priscilla Ferreira Cerceau
Especializada em Diagnóstico por Imagem Veterinária
CRMV - RJ 10708



Conclusão:

Articulações dos cotovelos sem sinais de displasia (Grau 0).

Articulações coxofemorais sem sinais de displasia (Grau A).

Outras observações:

Exame realizado com o paciente sob sedação.

Itaperuna, 1 de novembro de 2022.



O exame radiográfico não possui valor diagnóstico absoluto. As informações fornecidas devem ser confrontadas com dados clínicos, laboratoriais e com outros exames de imagem anteriores e/ou subseqüentes. Somente o Médico Veterinário responsável pelo paciente é capaz de interpretar o conjunto de todas as informações.

Priscilla Cerceau
MV Priscilla Ferreira Cerceau
Especializada em Diagnóstico por Imagem Veterinária
CRMV - RJ 10708



PetDigital

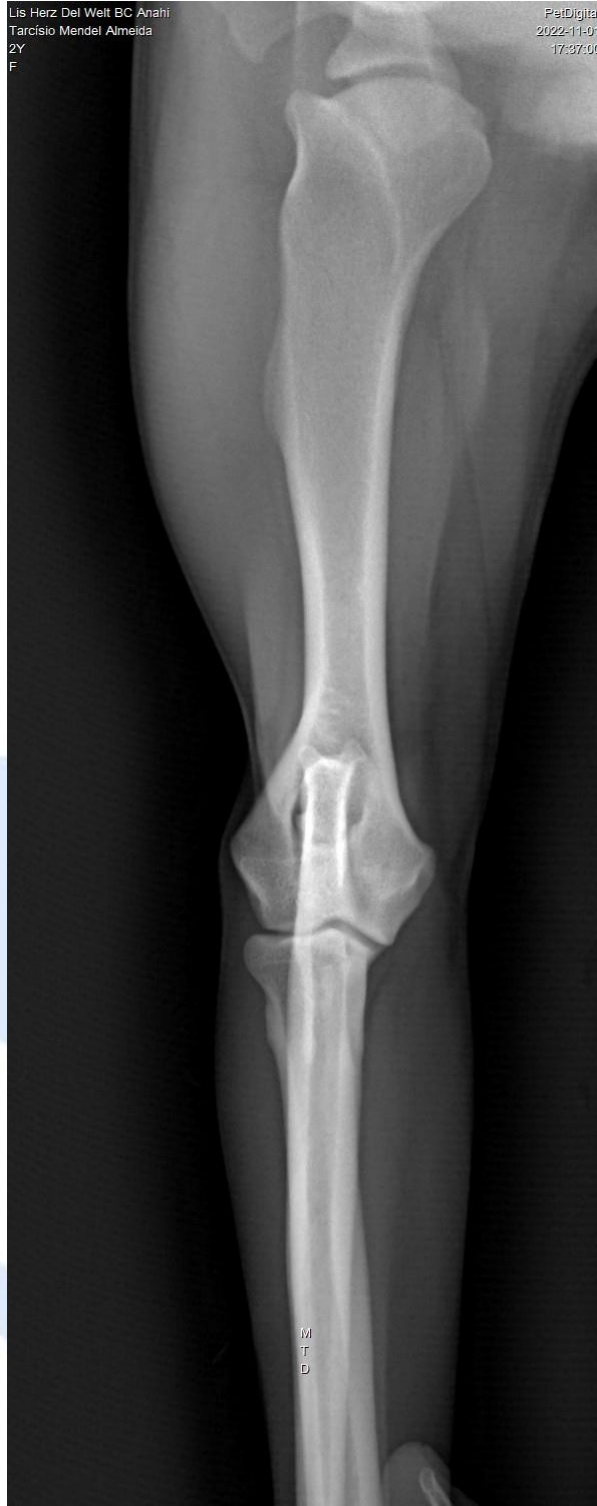**CENTRO DE DIAGNÓSTICO
VETERINÁRIO**

(22) 3823-8263

www.cdv.net.br



LABVet



O exame radiográfico não possui valor diagnóstico absoluto. As informações fornecidas devem ser confrontadas com dados clínicos, laboratoriais e com outros exames de imagem anteriores e/ou subsequentes. Somente o Médico Veterinário responsável pelo paciente é capaz de interpretar o conjunto de todas as informações.

Priscilla Cerceau
MV Priscilla Ferreira Cerceau
Especializada em Diagnóstico por Imagem Veterinária
CRMV - RJ 10708



PetDigital

**CENTRO DE DIAGNÓSTICO
VETERINÁRIO**

(22) 3823-8263

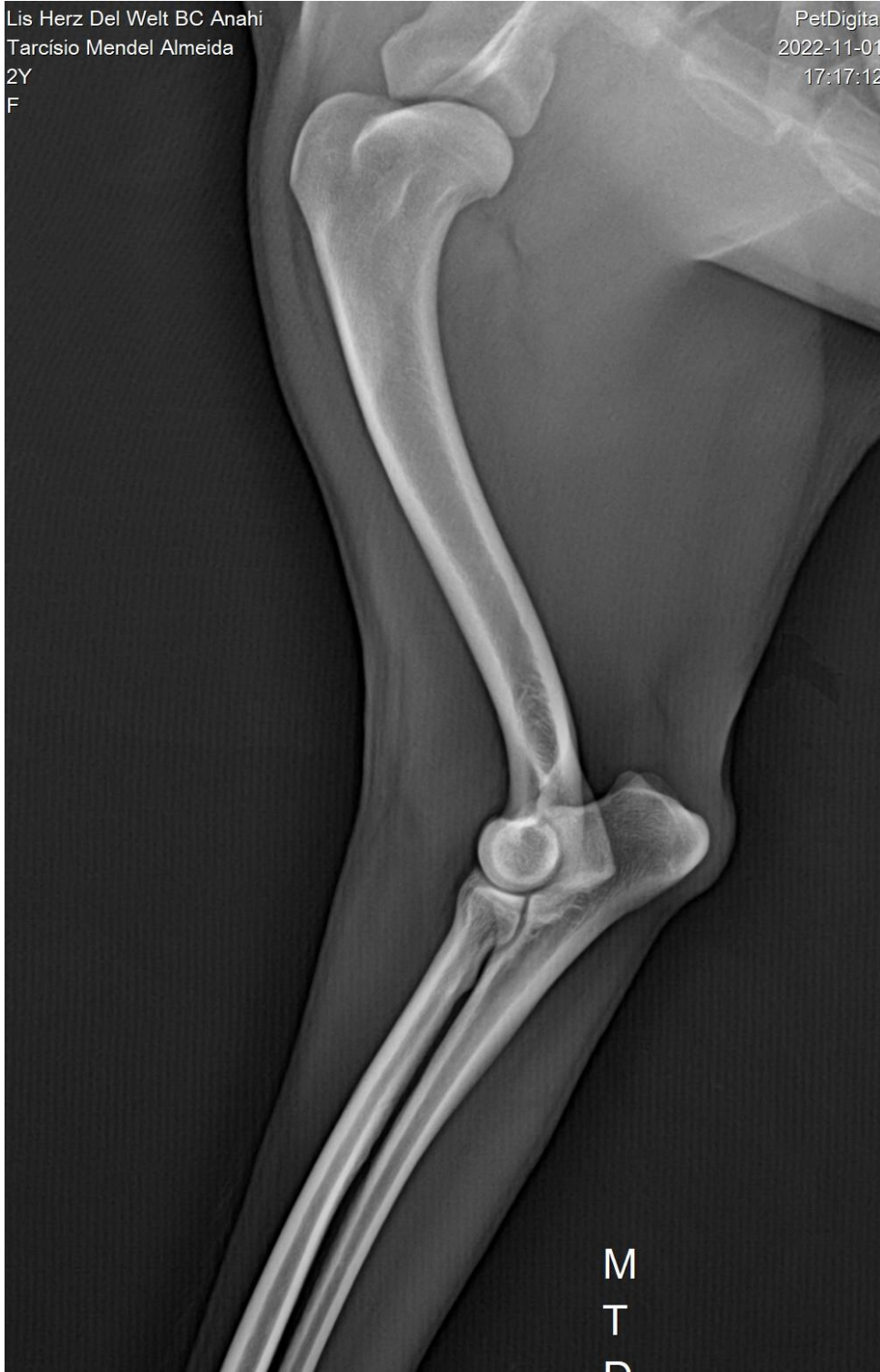www.cdv.net.br



LABVet

Lis Herz Del Welt BC Anahi
Tarcísio Mendel Almeida
2Y
F

PetDigital
2022-11-01
17:17:12



O exame radiográfico não possui valor diagnóstico absoluto. As informações fornecidas devem ser confrontadas com dados clínicos, laboratoriais e com outros exames de imagem anteriores e/ou subsequentes. Somente o Médico Veterinário responsável pelo paciente é capaz de interpretar o conjunto de todas as informações.

Priscilla Cerceau
MV Priscilla Ferrreira Cerceau
Especializada em Diagnóstico por Imagem Veterinária
CRMV - RJ 10708



PetDigital

**CENTRO DE DIAGNÓSTICO
VETERINÁRIO**

(22) 3823-8263

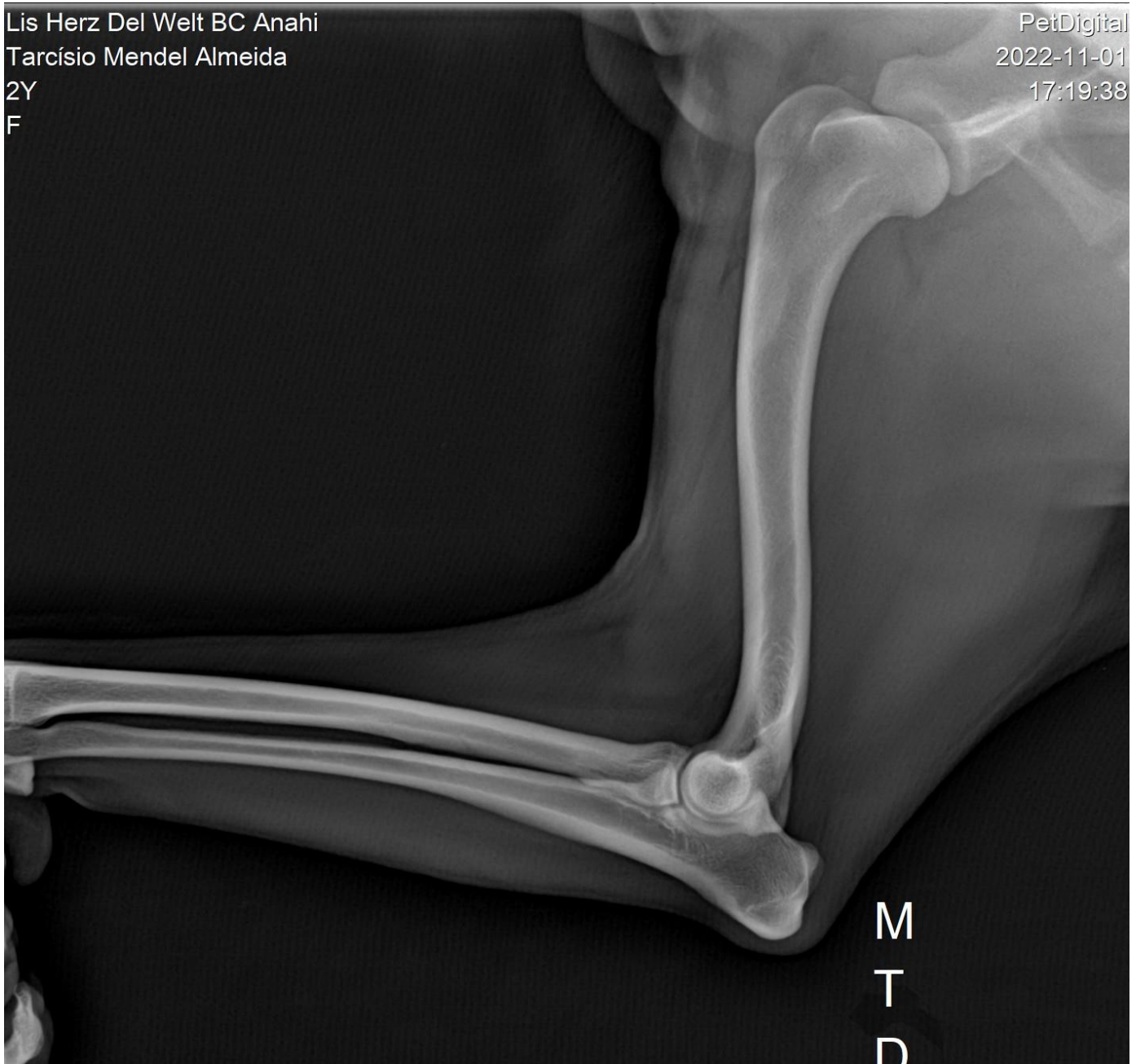www.cdv.net.br



LABVet

Lis Herz Del Welt BC Anahi
Tarcísio Mendel Almeida
2Y
F

PetDigital
2022-11-01
17:19:38



O exame radiográfico não possui valor diagnóstico absoluto. As informações fornecidas devem ser confrontadas com dados clínicos, laboratoriais e com outros exames de imagem anteriores e/ou subsequentes. Somente o Médico Veterinário responsável pelo paciente é capaz de interpretar o conjunto de todas as informações.

Priscilla Cerceau
MV Priscilla Ferreira Cerceau
Especializada em Diagnóstico por Imagem Veterinária
CRMV - RJ 10708



PetDigital

**CENTRO DE DIAGNÓSTICO
VETERINÁRIO**

(22) 3823-8263

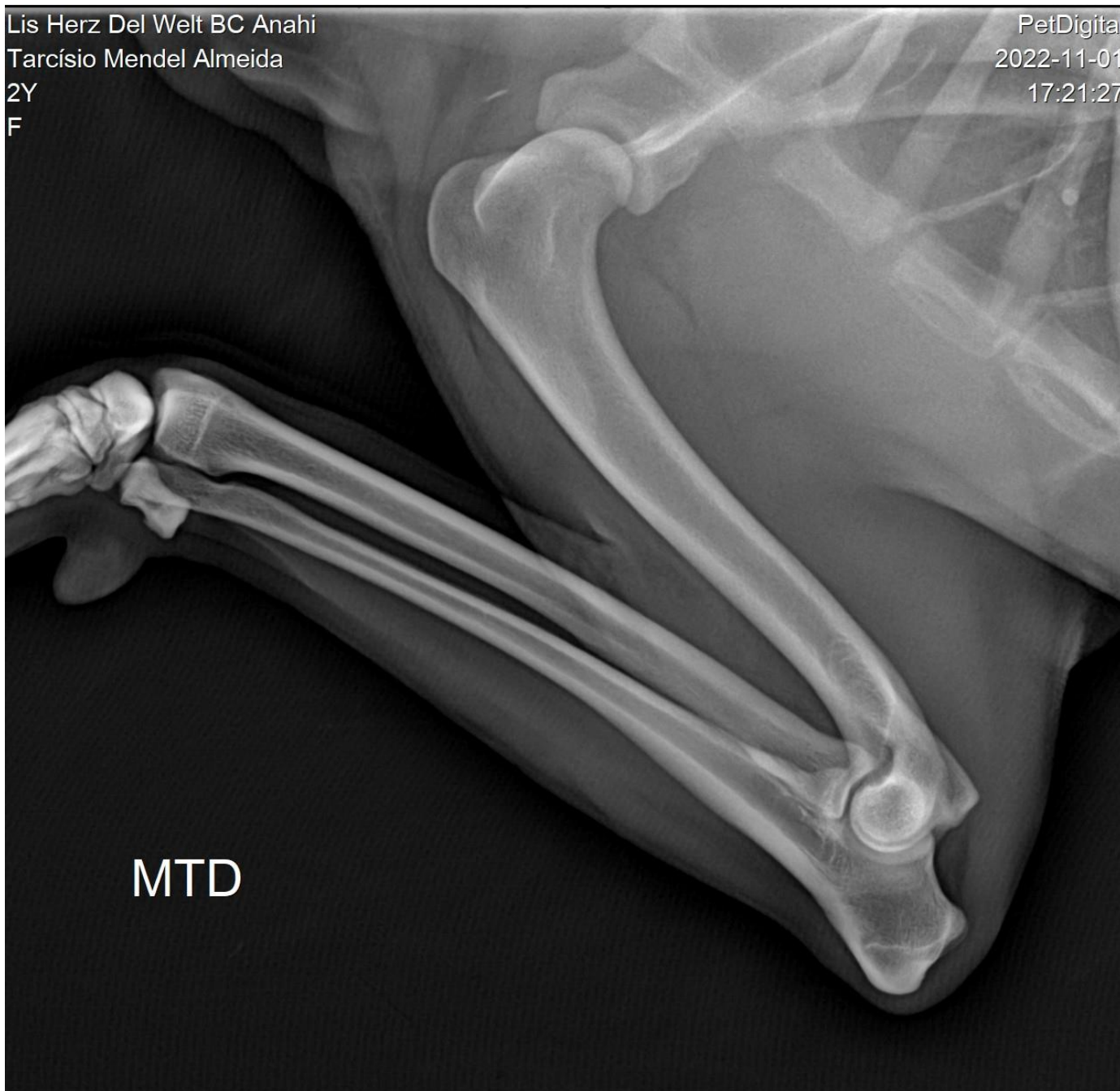
www.cdv.net.br



LABVet

Lis Herz Del Welt BC Anahi
Tarcísio Mendel Almeida
2Y
F

PetDigital
2022-11-01
17:21:27



O exame radiográfico não possui valor diagnóstico absoluto. As informações fornecidas devem ser confrontadas com dados clínicos, laboratoriais e com outros exames de imagem anteriores e/ou subseqüentes. Somente o Médico Veterinário responsável pelo paciente é capaz de interpretar o conjunto de todas as informações.

Priscilla Cerceau
MV Priscilla Ferreira Cerceau
Especializada em Diagnóstico por Imagem Veterinária
CRMV - RJ 10708



PetDigital

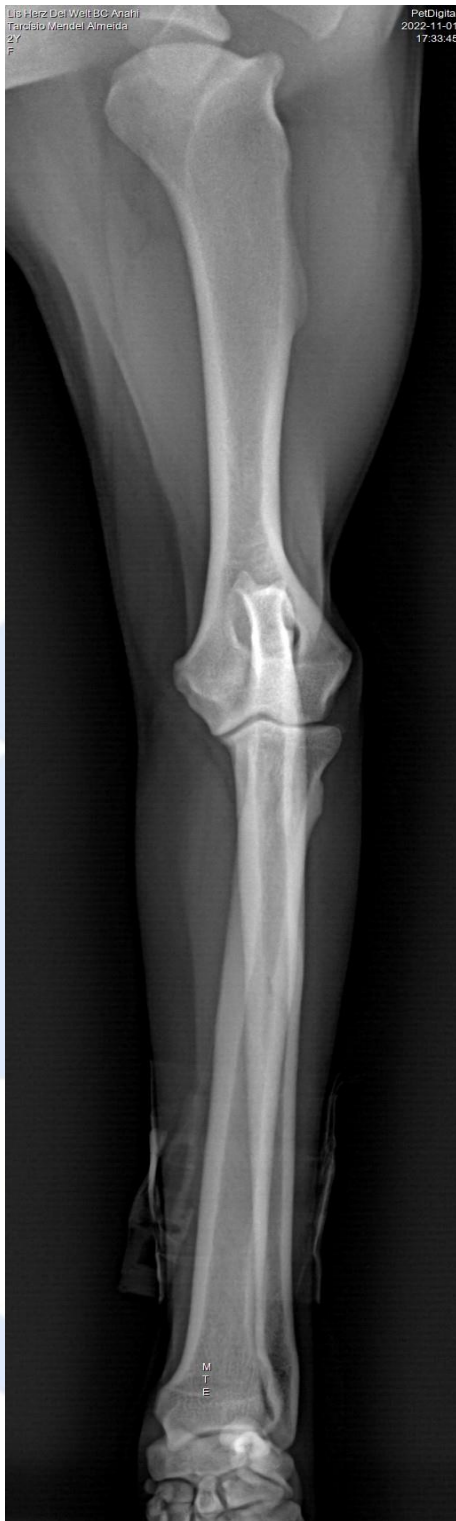**CENTRO DE DIAGNÓSTICO
VETERINÁRIO**

(22) 3823-8263

www.cdv.net.br



LABVet



O exame radiográfico não possui valor diagnóstico absoluto. As informações fornecidas devem ser confrontadas com dados clínicos, laboratoriais e com outros exames de imagem anteriores e/ou subsequentes. Somente o Médico Veterinário responsável pelo paciente é capaz de interpretar o conjunto de todas as informações.

Priscilla Cerceau
MV Priscilla Ferrwira Cerceau
Especializada em Diagnóstico por Imagem Veterinária
CRMV - RJ 10708



PetDigital

**CENTRO DE DIAGNÓSTICO
VETERINÁRIO**

(22) 3823-8263

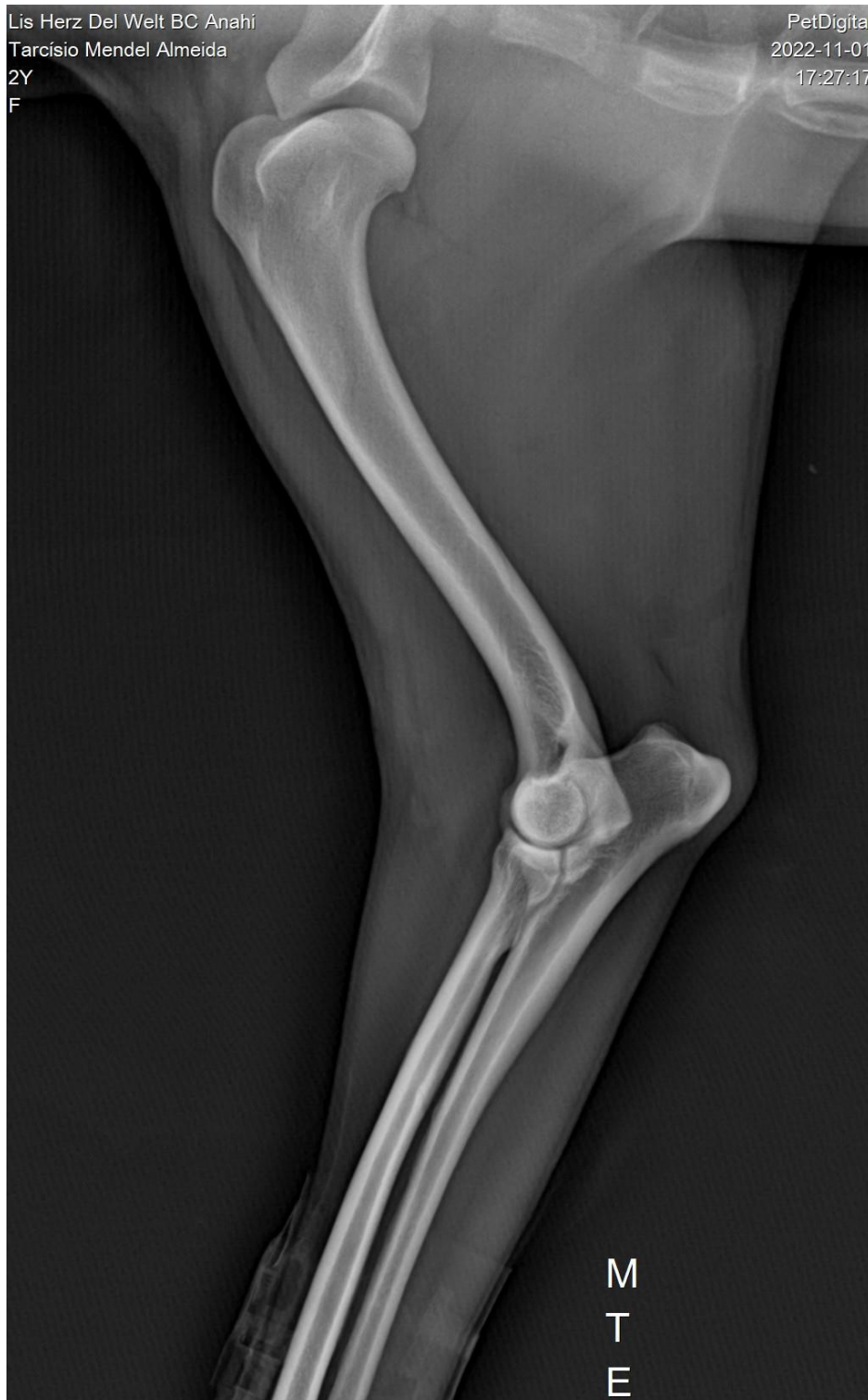www.cdv.net.br



LABVet

Lis Herz Del Welt BC Anahi
Tarcísio Mendel Almeida
2Y
F

PetDigital
2022-11-01
17:27:17



M
T
E

O exame radiográfico não possui valor diagnóstico absoluto. As informações fornecidas devem ser confrontadas com dados clínicos, laboratoriais e com outros exames de imagem anteriores e/ou subsequentes. Somente o Médico Veterinário responsável pelo paciente é capaz de interpretar o conjunto de todas as informações.

Priscilla Cerceau
MV Priscilla Ferrreira Cerceau
Especializada em Diagnóstico por Imagem Veterinária
CRMV - RJ 10708



PetDigital

**CENTRO DE DIAGNÓSTICO
VETERINÁRIO**

(22) 3823-8263

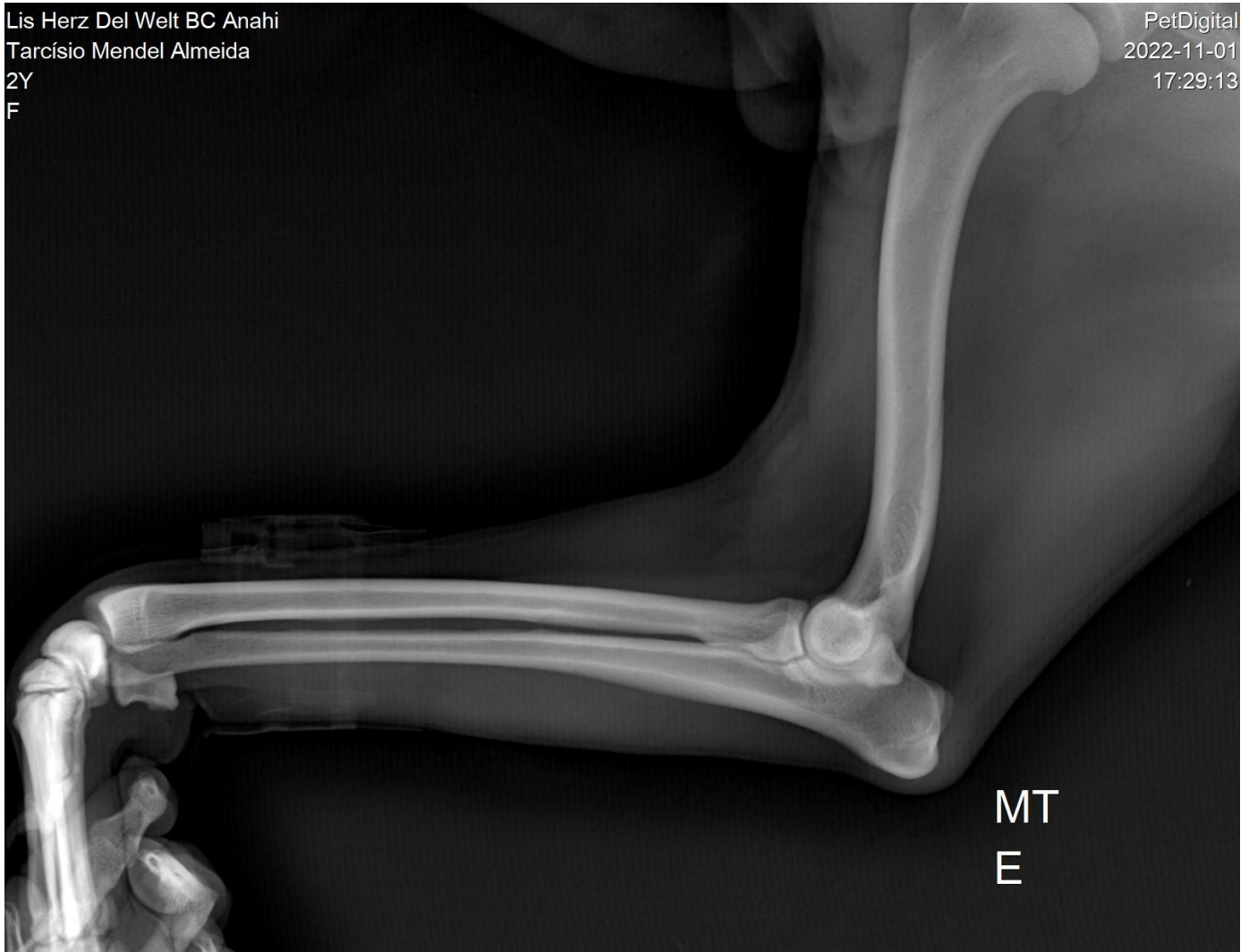
www.cdv.net.br



LABVet

Lis Herz Del Welt BC Anahi
Tarcísio Mendel Almeida
2Y
F

PetDigital
2022-11-01
17:29:13



O exame radiográfico não possui valor diagnóstico absoluto. As informações fornecidas devem ser confrontadas com dados clínicos, laboratoriais e com outros exames de imagem anteriores e/ou subsequentes. Somente o Médico Veterinário responsável pelo paciente é capaz de interpretar o conjunto de todas as informações.

Priscilla Cerceau
MV Priscilla Ferreira Cerceau
Especializada em Diagnóstico por Imagem Veterinária
CRMV - RJ 10708



PetDigital

**CENTRO DE DIAGNÓSTICO
VETERINÁRIO**

(22) 3823-8263

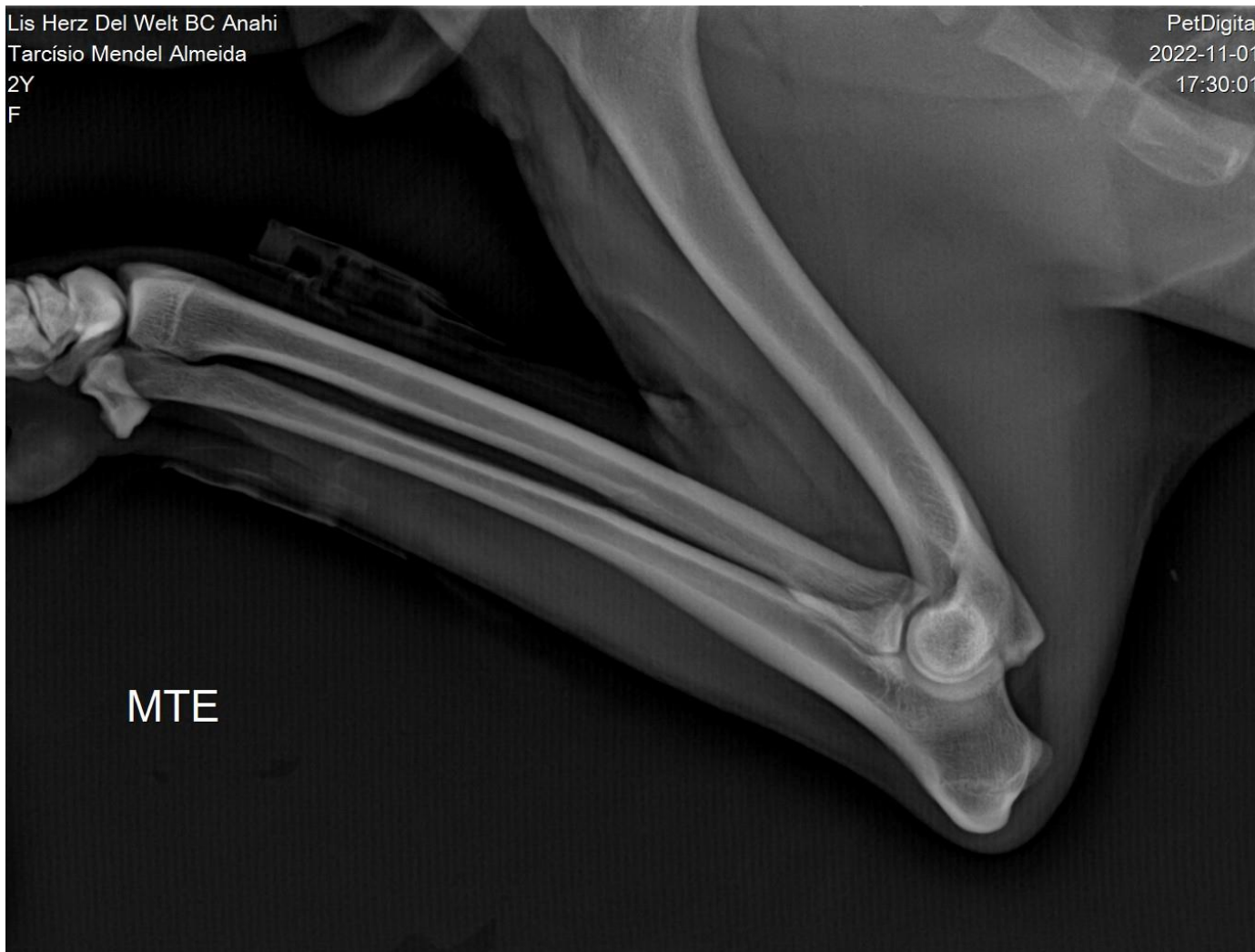www.cdv.net.br



LABVet

Lis Herz Del Welt BC Anahi
Tarcísio Mendel Almeida
2Y
F

PetDigital
2022-11-01
17:30:01



O exame radiográfico não possui valor diagnóstico absoluto. As informações fornecidas devem ser confrontadas com dados clínicos, laboratoriais e com outros exames de imagem anteriores e/ou subsequentes. Somente o Médico Veterinário responsável pelo paciente é capaz de interpretar o conjunto de todas as informações.

Priscilla Cerceau
MV Priscilla Ferreira Cerceau
Especializada em Diagnóstico por Imagem Veterinária
CRMV - RJ 10708



PetDigital

**CENTRO DE DIAGNÓSTICO
VETERINÁRIO**

(22) 3823-8263

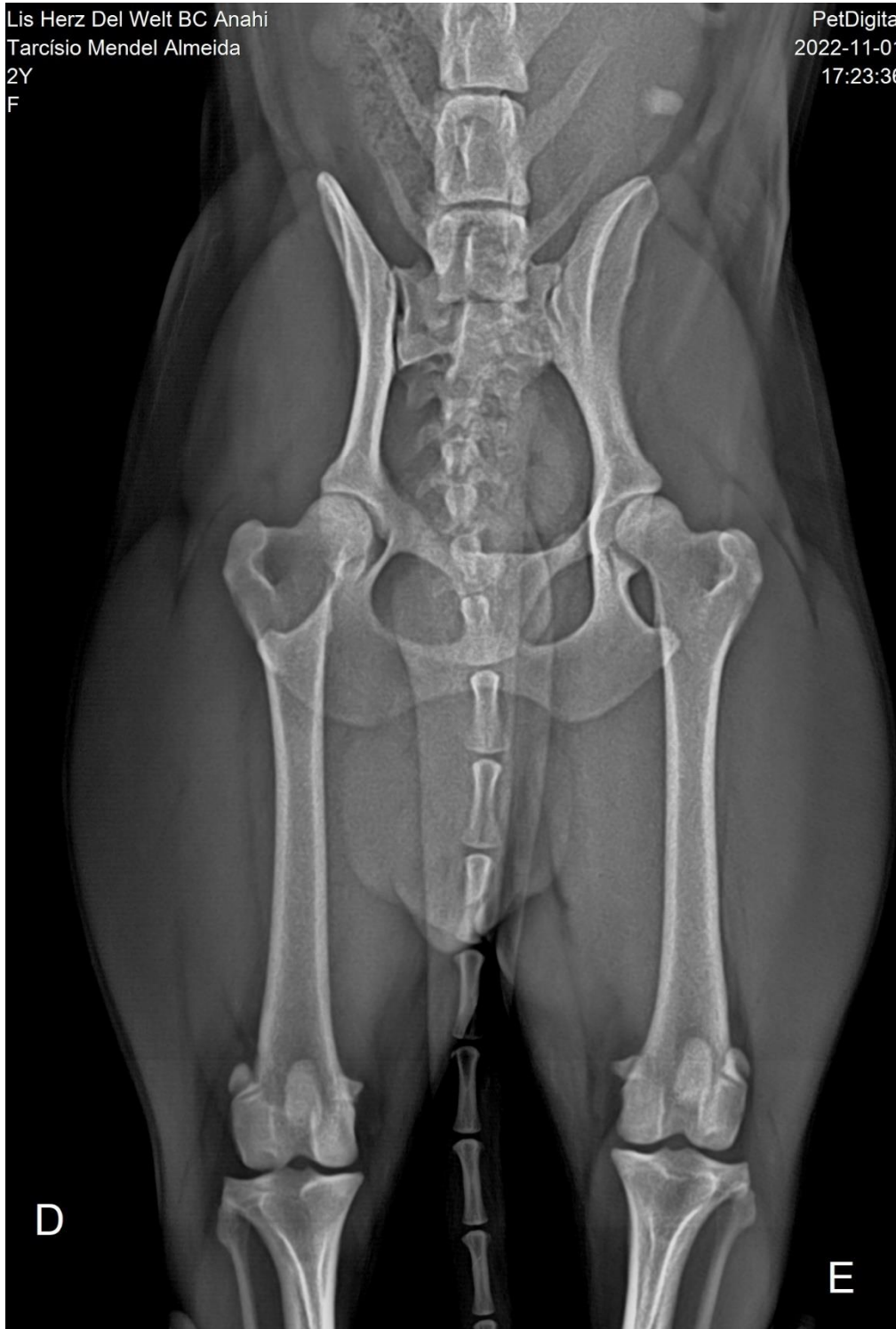www.cdv.net.br



LABVet

Lis Herz Del Welt BC Anahi
Tarcísio Mendel Almeida
2Y
F

PetDigital
2022-11-01
17:23:36



O exame radiográfico não possui valor diagnóstico absoluto. As informações fornecidas devem ser confrontadas com dados clínicos, laboratoriais e com outros exames de imagem anteriores e/ou subseqüentes. Somente o Médico Veterinário responsável pelo paciente é capaz de interpretar o conjunto de todas as informações.

Priscilla Cerceau
MV Priscilla Ferrreira Cerceau
Especializada em Diagnóstico por Imagem Veterinária
CRMV - RJ 10708



PetDigital

**CENTRO DE DIAGNÓSTICO
VETERINÁRIO**

(22) 3823-8263

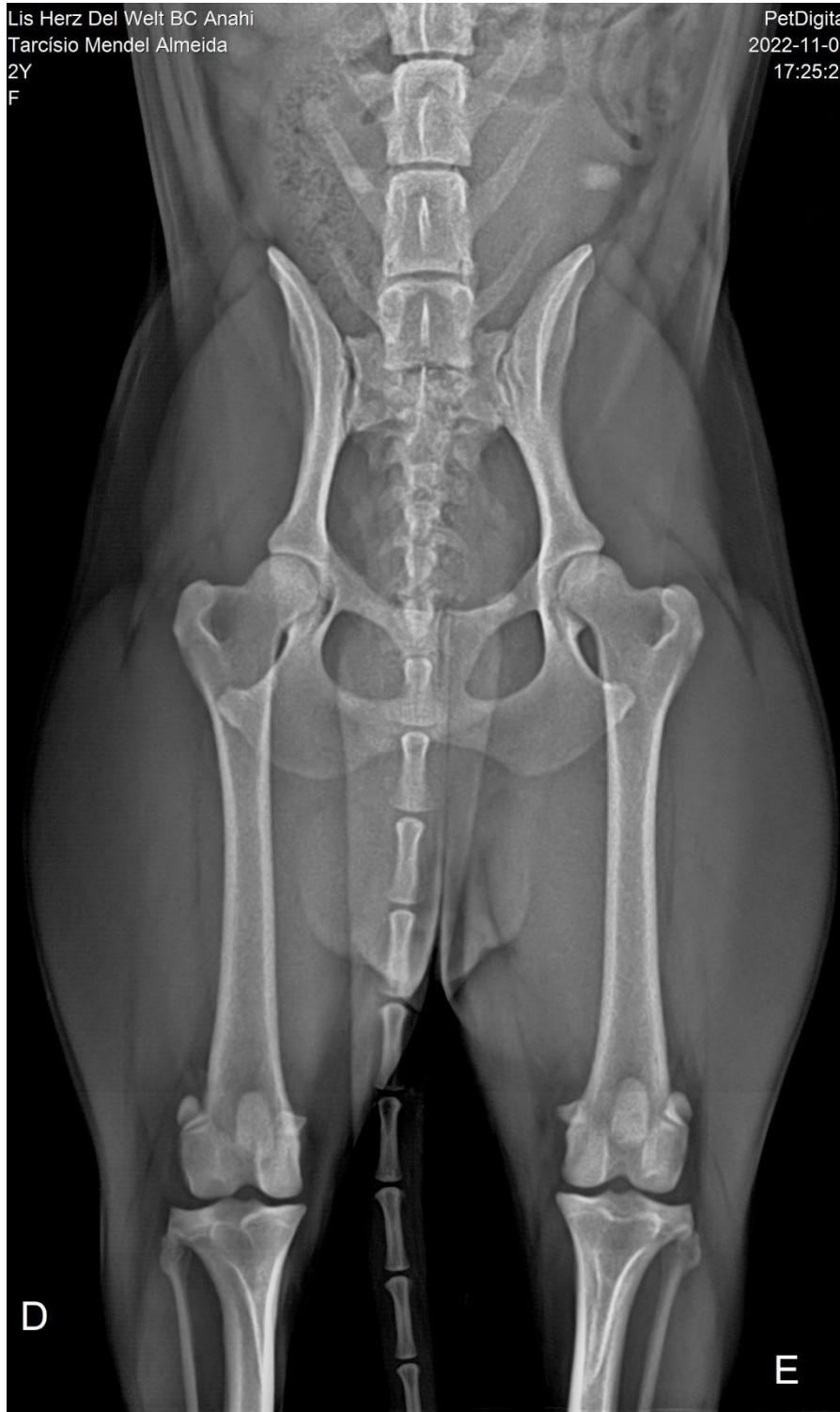www.cdv.net.br



LABVet

Lis Herz Del Welt BC Anahi
Tarcísio Mendel Almeida
2Y
F

PetDigital
2022-11-01
17:25:21



O exame radiográfico não possui valor diagnóstico absoluto. As informações fornecidas devem ser confrontadas com dados clínicos, laboratoriais e com outros exames de imagem anteriores e/ou subsequentes. Somente o Médico Veterinário responsável pelo paciente é capaz de interpretar o conjunto de todas as informações.

Priscilla Cerceau
MV Priscilla Ferreira Cerceau
Especializada em Diagnóstico por Imagem Veterinária
CRMV - RJ 10708



PetDigital

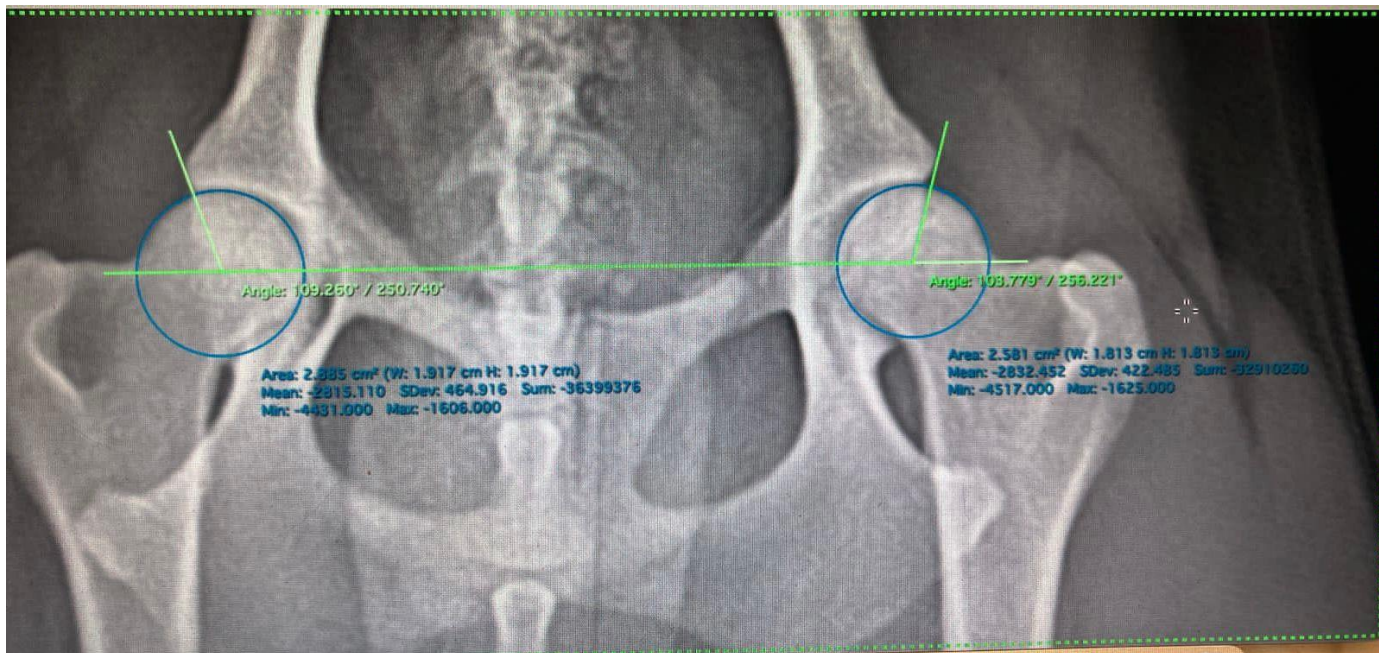
**CENTRO DE DIAGNÓSTICO
VETERINÁRIO**

(22) 3823-8263

www.cdv.net.br



LABVet



O exame radiográfico não possui valor diagnóstico absoluto. As informações fornecidas devem ser confrontadas com dados clínicos, laboratoriais e com outros exames de imagem anteriores e/ou subseqüentes. Somente o Médico Veterinário responsável pelo paciente é capaz de interpretar o conjunto de todas as informações.

Priscilla Cerceau
 MV Priscilla Ferreira Cerceau
 Especializada em Diagnóstico por Imagem Veterinária
 CRMV - RJ 10708



PetDigital

**CENTRO DE DIAGNÓSTICO
 VETERINÁRIO**

(22) 3823-8263

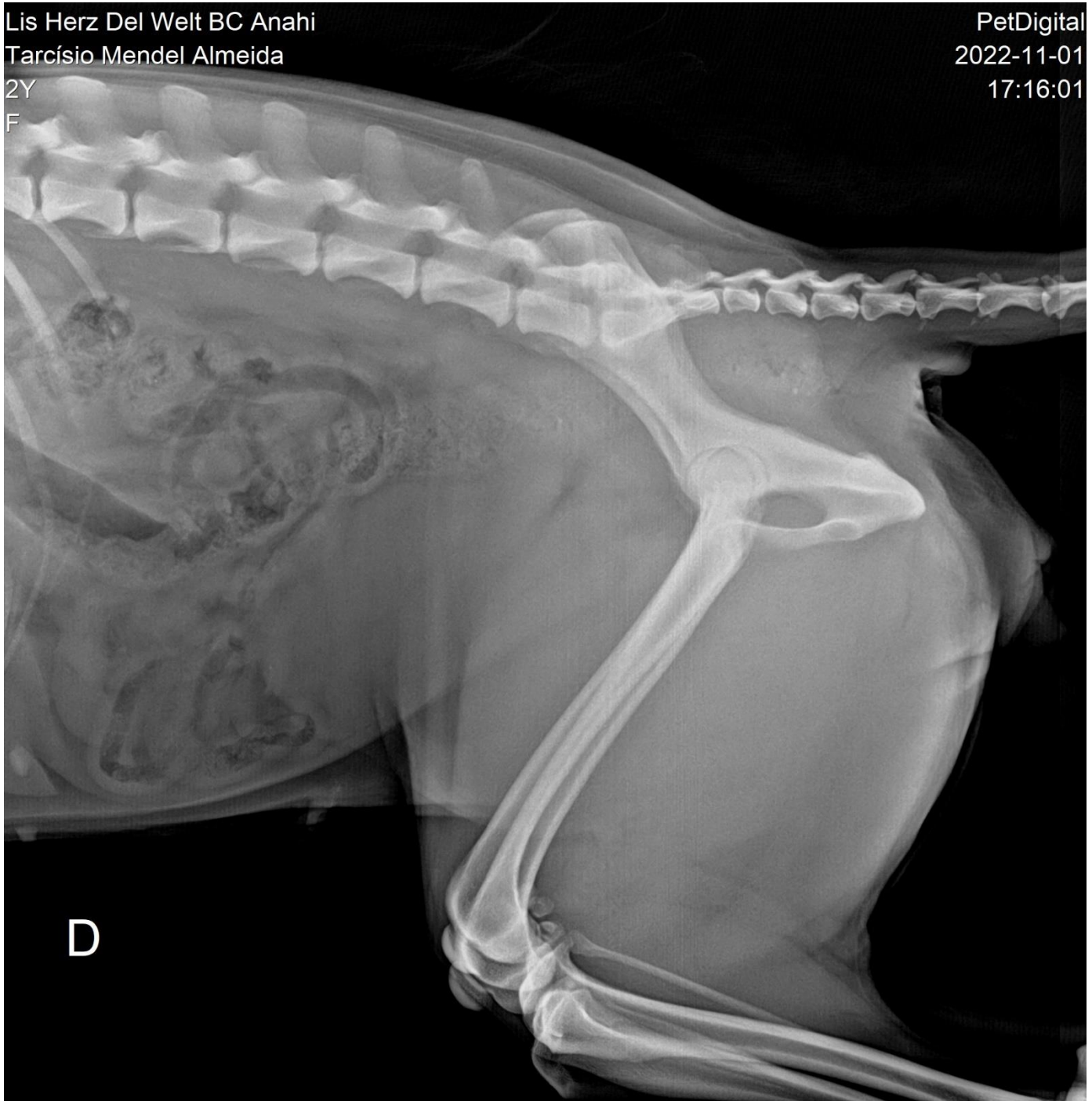
www.cdv.net.br



LABVet

Lis Herz Del Welt BC Anahi
Tarcísio Mendel Almeida
2Y
F

PetDigital
2022-11-01
17:16:01



O exame radiográfico não possui valor diagnóstico absoluto. As informações fornecidas devem ser confrontadas com dados clínicos, laboratoriais e com outros exames de imagem anteriores e/ou subsequentes. Somente o Médico Veterinário responsável pelo paciente é capaz de interpretar o conjunto de todas as informações.

Priscilla Cerceau
MV Priscilla Ferreira Cerceau
Especializada em Diagnóstico por Imagem Veterinária
CRMV - RJ 10708



PetDigital

**CENTRO DE DIAGNÓSTICO
VETERINÁRIO**

(22) 3823-8263

www.cdv.net.br



LABVet