



Nº OS: 3545

NOME DO ANIMAL: BORDER MENDEL'S CAMBERRA 900215005000498

EXAME:

MÉDICO VETERINÁRIO SOLICITANTE: GILBERTO BABA

CLÍNICA: MIRAI - Diagnóstico e Especialidades Veterinárias

DATA DO EXAME: 13/10/2025 16:47:58

IDADE: 1 ano(s), 6 mes(es), 13 dia(s)

RAÇA: BORDER COLLIE

ESPÉCIE: Canina

SEXO: Fêmea

RESPONSÁVEL: GUILHERME

AVALIAÇÃO DO EXAME RADIOGRÁFICO

Na projeção ventrodorsal do coxal:

Relações articulares coxofemorais apresentam boa coaptação das cabeças femorais nos acetábulos correspondentes, de conformação próxima da congruência, os centros das cabeças femorais encontram-se no limite da borda acetabular dorsal com Ângulo de Norberg ~105° à direita e à esquerda.

Sem alterações em osso subcondral da articulação coxofemoral bilateral.

Integridade dos ossos da pelve.

Relações ósseas preservadas em sacroilíacas e sínfise púbica.

Boa conformação e simetria dos tecidos moles em membros pélvicos.

Patelas em posição anatômica.

> *Impressão Diagnóstica:*

Grau B: Articulações coxofemorais próximas do normal (H.D. +/-)

Nas projeções mediolaterais em extensão e flexão e craniocaudais das articulações umerorradiolnares:

Relações articulares umerorradiolnares próximas da normalidade com boa conformação óssea e interlinha radiográfica simétrica, congruente e sem evidências de alterações em ossos subcondrais.

> *Impressão Diagnóstica:*

Grau 0: Articulações dos cotovelos normais.



Nº OS: **3545**

NOME DO ANIMAL: **BORDER MENDEL'S CAMBERRA 900215005000498**

EXAME:

MÉDICO VETERINÁRIO SOLICITANTE: **GILBERTO BABA**

CLÍNICA: **MIRAI - Diagnóstico e Especialidades Veterinárias**

DATA DO EXAME: **13/10/2025 16:47:58**

IDADE: **1 ano(s), 6 mes(es), 13 dia(s)**

RAÇA: **BORDER COLLIE**

ESPÉCIE: **Canina**

SEXO: **Fêmea**

RESPONSÁVEL: **GUILHERME**

Drª Carina Outi Baroni CRMV-SP 25343

Especialista em Diagnóstico por Imagem

Membro CBRV e ABRV

Mestre e Doutora pela FMVZ/USP

Drª Laila Massad Ribas CRMV-SP 18465

Especializada em Diagnóstico por Imagem e Medicina Felina

Mestre e Doutora pela FMUSP e Pós-doutorado pela FMVZ/UNESP

Me. Silvana Maria Unruh CRMV-SP 7226

Programa de Residência em Medicina Veterinária pela FMVZ/USP

Mestre pela FMVZ/USP

Este laudo foi assinado eletronicamente por **Silvana Maria Unruh** (CRMV SP-7226) em 13/10/2025 às 22:02:23 (horário de Brasília) na plataforma Dr. Nuvem.

Nº OS: 3545

NOME DO ANIMAL: BORDER MENDEL'S CAMBERRA 900215005000498

EXAME:

MÉDICO VETERINÁRIO SOLICITANTE: GILBERTO BABA

CLÍNICA: MIRAI - Diagnóstico e Especialidades Veterinárias

DATA DO EXAME: 13/10/2025 16:47:58

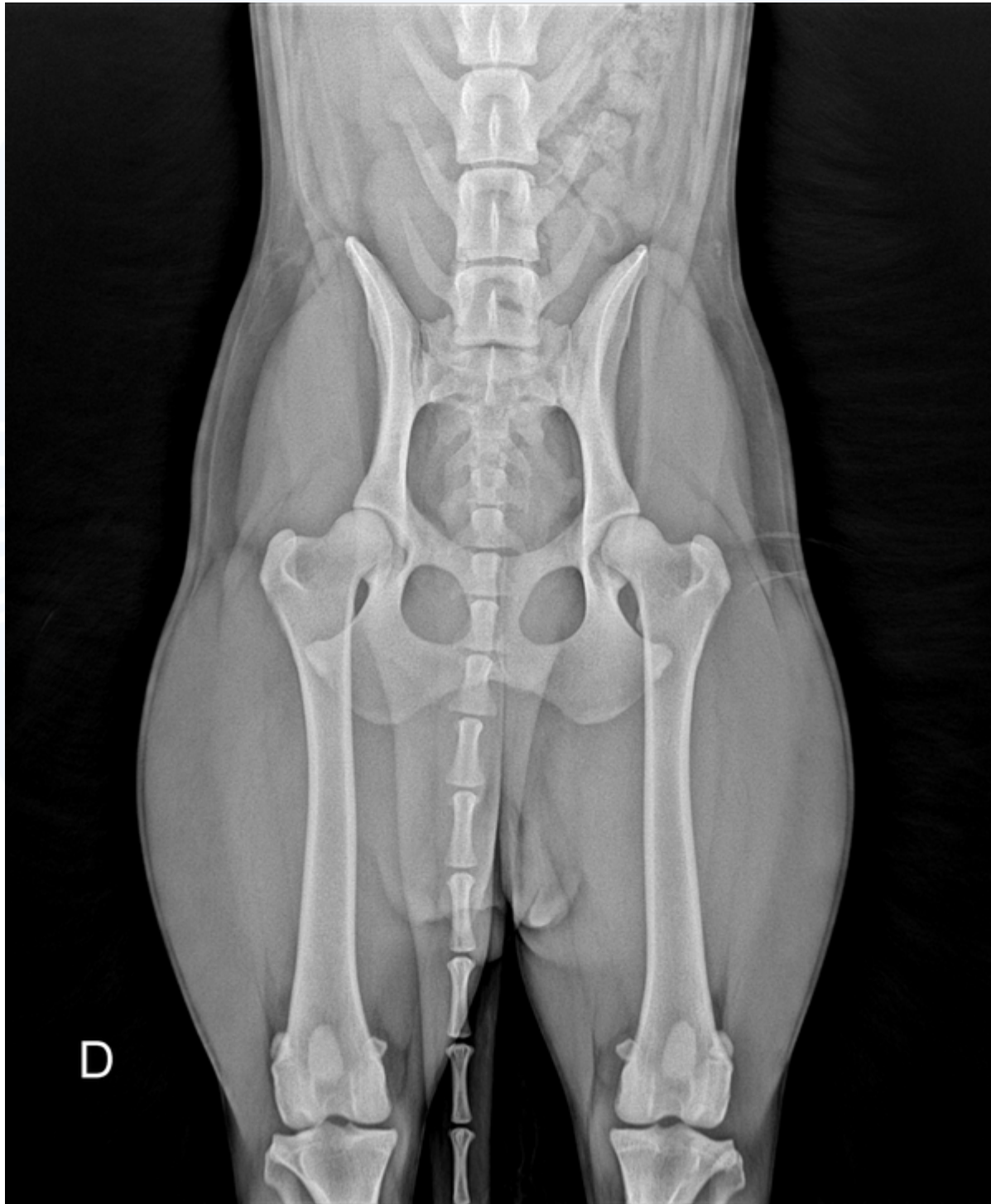
IDADE: 1 ano(s), 6 mes(es), 13 dia(s)

RAÇA: BORDER COLLIE

ESPÉCIE: Canina

SEXO: Fêmea

RESPONSÁVEL: GUILHERME



Nº OS: **3545**

NOME DO ANIMAL: **BORDER MENDEL'S CAMBERRA 900215005000498**

EXAME:

MÉDICO VETERINÁRIO SOLICITANTE: **GILBERTO BABA**

CLÍNICA: **MIRAI - Diagnóstico e Especialidades Veterinárias**

DATA DO EXAME: **13/10/2025 16:47:58**

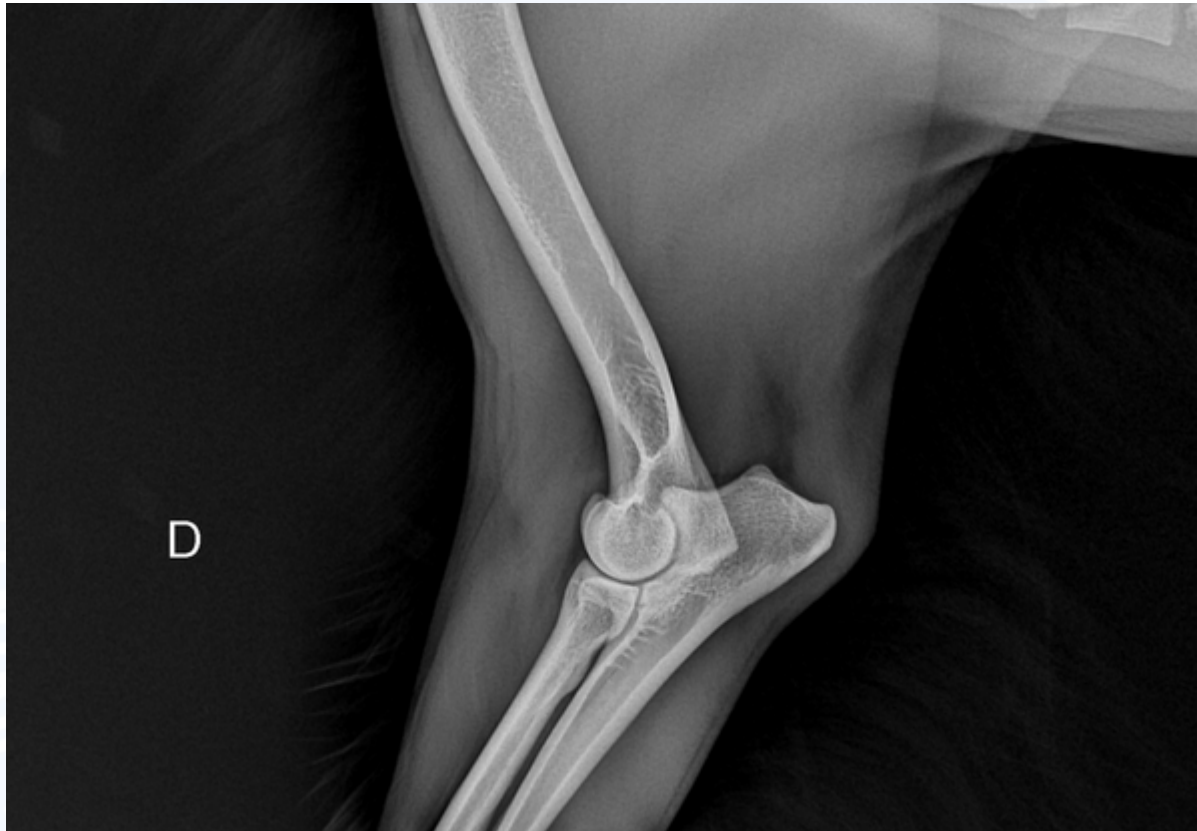IDADE: **1 ano(s), 6 mes(es), 13 dia(s)**

RAÇA: **BORDER COLLIE**

ESPÉCIE: **Canina**

SEXO: **Fêmea**

RESPONSÁVEL: **GUILHERME**



Nº OS: 3545

NOME DO ANIMAL: BORDER MENDEL'S CAMBERRA 900215005000498

EXAME:

MÉDICO VETERINÁRIO SOLICITANTE: GILBERTO BABA

CLÍNICA: MIRAI - Diagnóstico e Especialidades Veterinárias

DATA DO EXAME: 13/10/2025 16:47:58

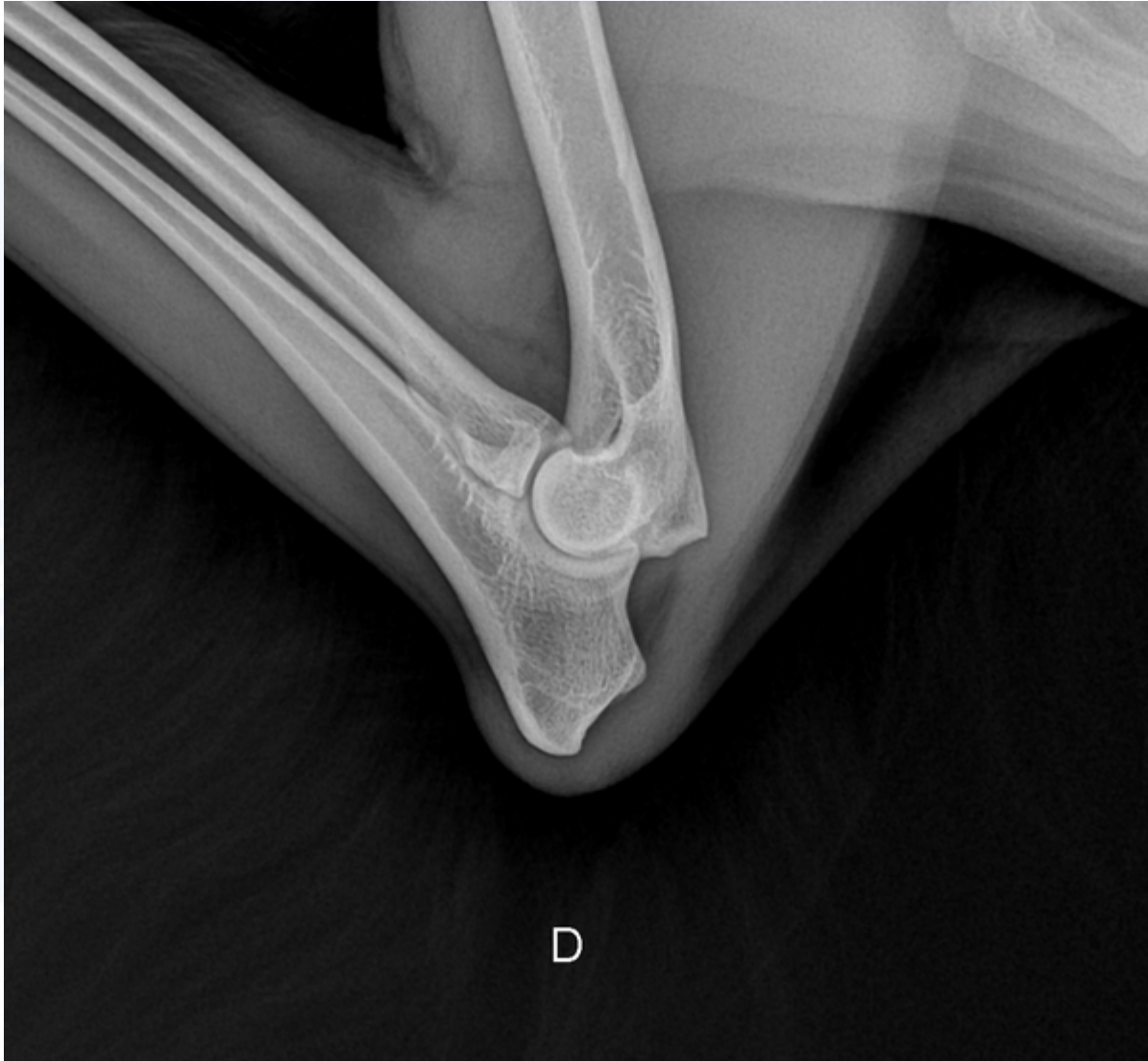
IDADE: 1 ano(s), 6 mes(es), 13 dia(s)

RAÇA: BORDER COLLIE

ESPÉCIE: Canina

SEXO: Fêmea

RESPONSÁVEL: GUILHERME



Nº OS: **3545**

NOME DO ANIMAL: **BORDER MENDEL'S CAMBERRA 900215005000498**

EXAME:

MÉDICO VETERINÁRIO SOLICITANTE: **GILBERTO BABA**

CLÍNICA: **MIRAI - Diagnóstico e Especialidades Veterinárias**

DATA DO EXAME: **13/10/2025 16:47:58**

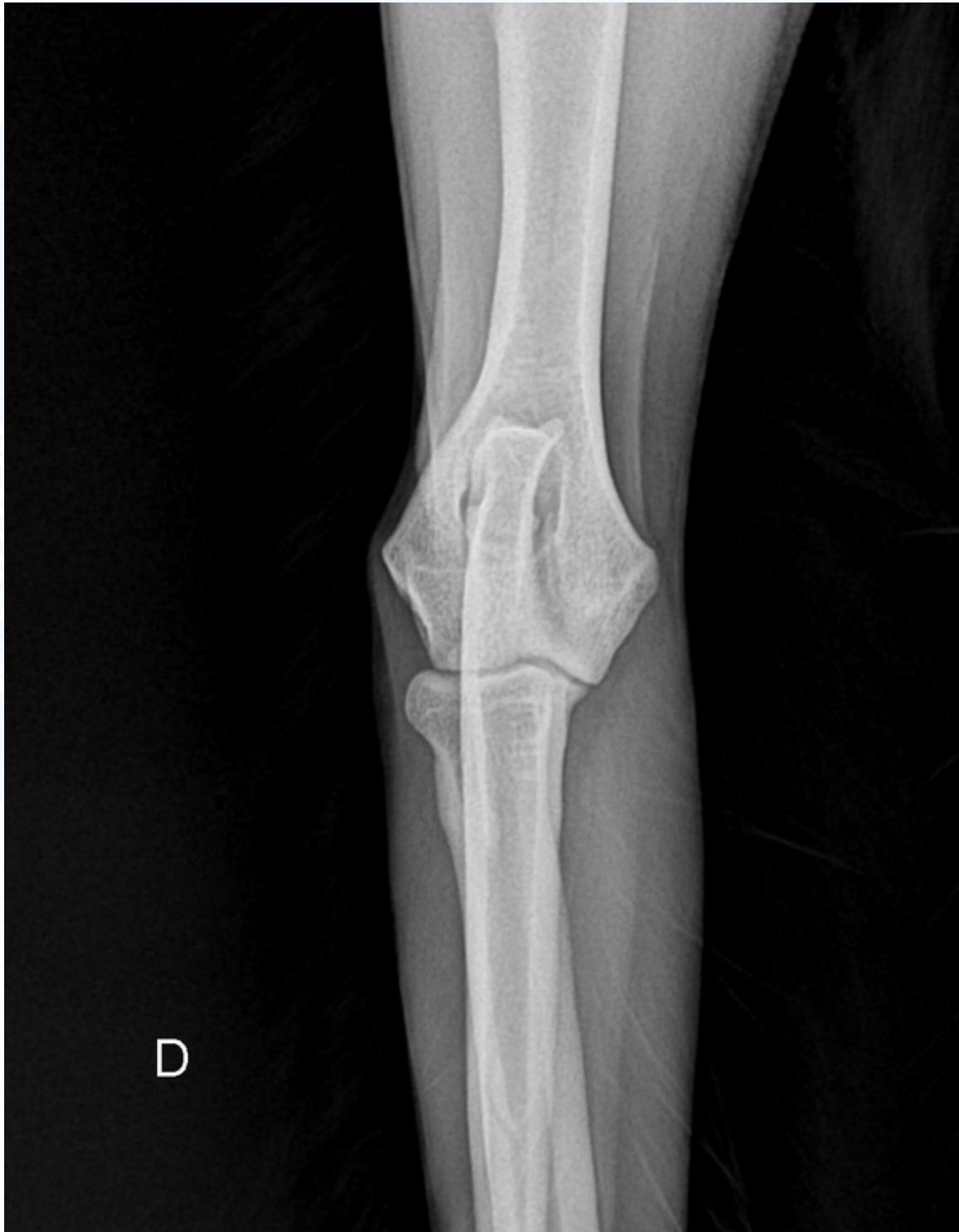IDADE: **1 ano(s), 6 mes(es), 13 dia(s)**

RAÇA: **BORDER COLLIE**

ESPÉCIE: **Canina**

SEXO: **Fêmea**

RESPONSÁVEL: **GUILHERME**



Nº OS: **3545**

NOME DO ANIMAL: **BORDER MENDEL'S CAMBERRA 900215005000498**

EXAME:

MÉDICO VETERINÁRIO SOLICITANTE: **GILBERTO BABA**

CLÍNICA: **MIRAI - Diagnóstico e Especialidades Veterinárias**

DATA DO EXAME: **13/10/2025 16:47:58**

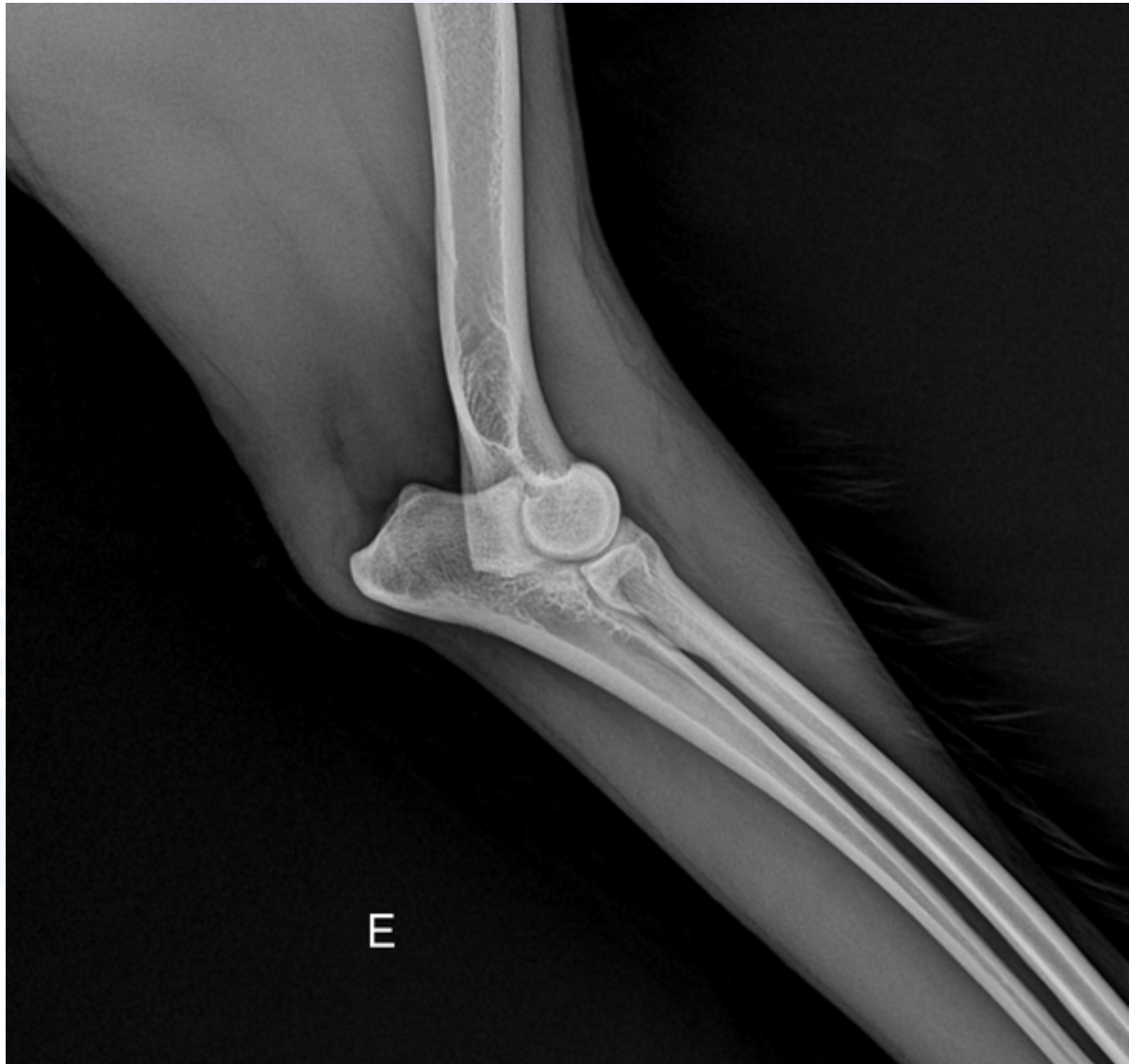
IDADE: **1 ano(s), 6 mes(es), 13 dia(s)**

RAÇA: **BORDER COLLIE**

ESPÉCIE: **Canina**

SEXO: **Fêmea**

RESPONSÁVEL: **GUILHERME**



Nº OS: 3545

NOME DO ANIMAL: BORDER MENDEL'S CAMBERRA 900215005000498

EXAME:

MÉDICO VETERINÁRIO SOLICITANTE: GILBERTO BABA

CLÍNICA: MIRAI - Diagnóstico e Especialidades Veterinárias

DATA DO EXAME: 13/10/2025 16:47:58

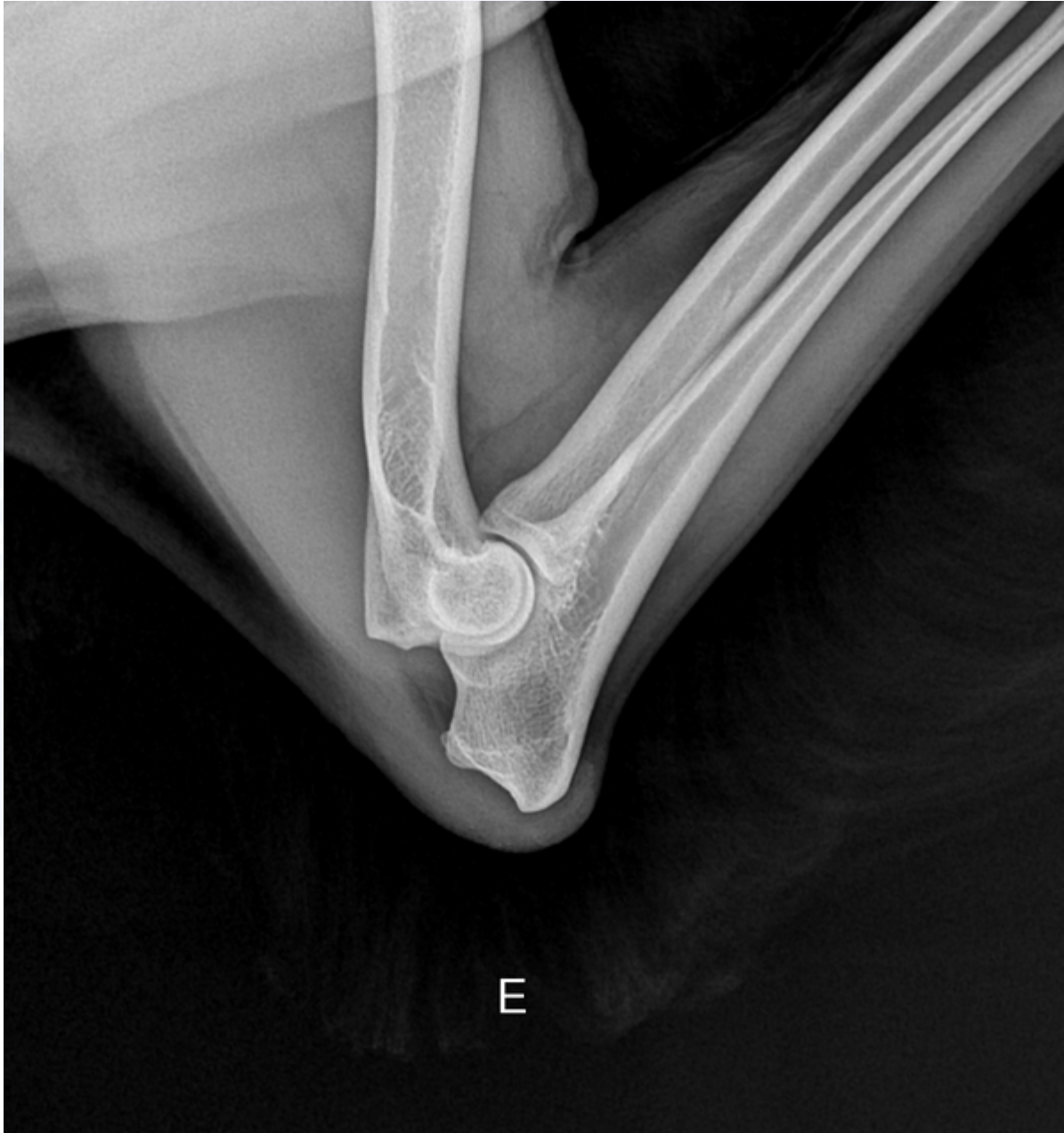IDADE: 1 ano(s), 6 mes(es), 13 dia(s)

RAÇA: BORDER COLLIE

ESPÉCIE: Canina

SEXO: Fêmea

RESPONSÁVEL: GUILHERME



Nº OS: **3545**

NOME DO ANIMAL: **BORDER MENDEL'S CAMBERRA 900215005000498**

EXAME:

MÉDICO VETERINÁRIO SOLICITANTE: **GILBERTO BABA**

CLÍNICA: **MIRAI - Diagnóstico e Especialidades Veterinárias**

DATA DO EXAME: **13/10/2025 16:47:58**

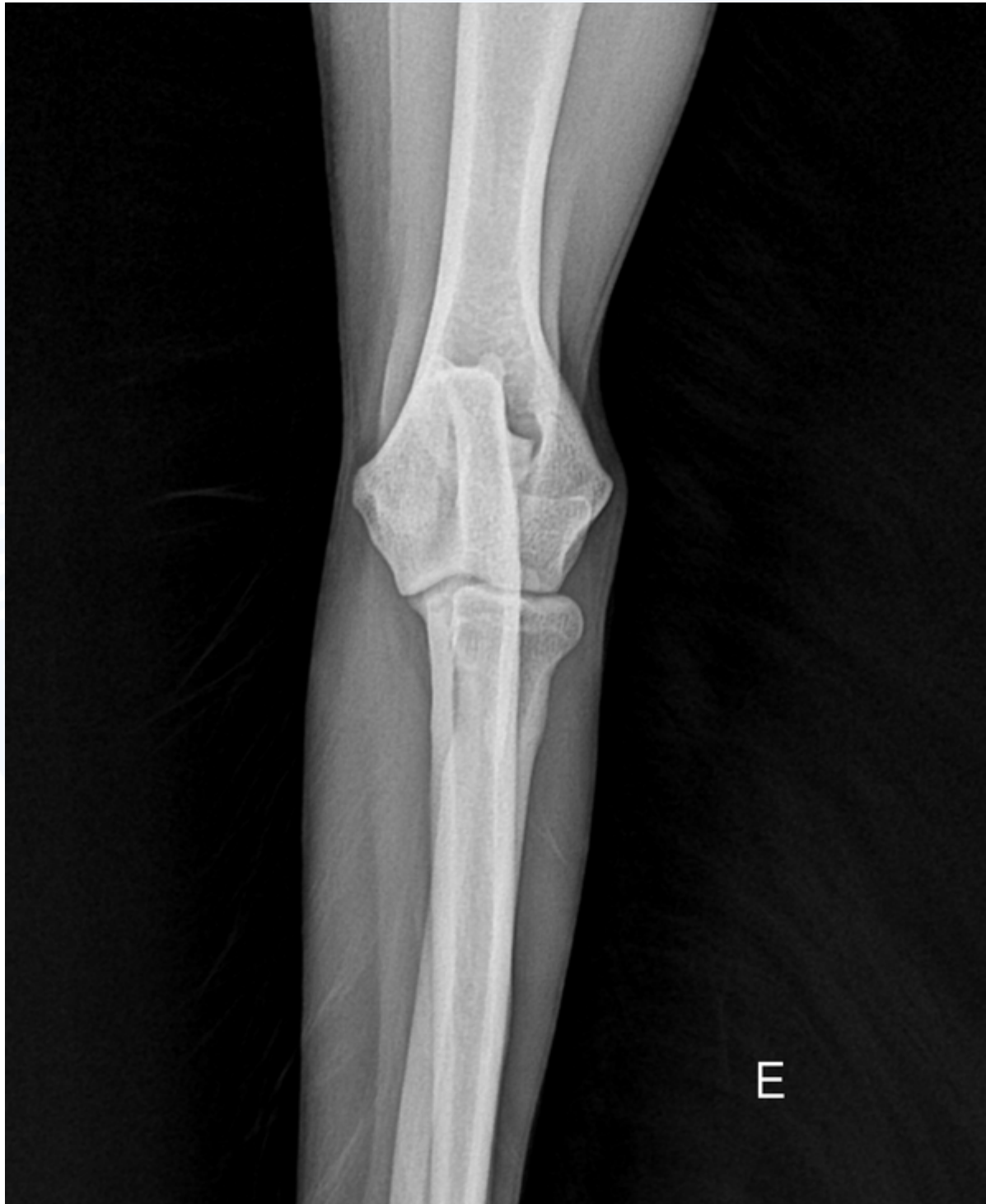IDADE: **1 ano(s), 6 mes(es), 13 dia(s)**

RAÇA: **BORDER COLLIE**

ESPÉCIE: **Canina**

SEXO: **Fêmea**

RESPONSÁVEL: **GUILHERME**





Nº OS: **3545**

NOME DO ANIMAL: **BORDER MENDEL'S CAMBERRA 900215005000498**

EXAME:

MÉDICO VETERINÁRIO SOLICITANTE: **GILBERTO BABA**

CLÍNICA: **MIRAI - Diagnóstico e Especialidades Veterinárias**

DATA DO EXAME: **13/10/2025 16:47:58**

IDADE: **1 ano(s), 6 mes(es), 13 dia(s)**

RAÇA: **BORDER COLLIE**

ESPÉCIE: **Canina**

SEXO: **Fêmea**

RESPONSÁVEL: **GUILHERME**

